Deutsche Akademie für Osteopathische Medizin

Einmal Menière - immer Menière?

Single-case Study. Review

Abschlussarbeit

Autorin: Anne-Evelin van der Hout-Lückhoff

Tutor: Dr. Horst-Peter Schwerdtner D.O. M.R.O.

Tutor: Dr. Dirk Luthin Osteopath BAO

Wuppertal, 28. Februar 2012

Inhaltsverzeichnis

Abstract 5

1. Einleitung 7

2. Fragestellung 8

3. Hintergrund 9

3.1 Definition Morbus Menière 9

3.2 Ätiologie 9

3.3 Epidemiologie 10

3.4 Anatomische Grundlagen 11

3.5 Physiologie der Endo- und Perilymphe 13

3.6 Pathophysiologie 13

3.7 Symptome 17

3.7.1 Der Schwindel 17

3.7.2 Der Tinnitus 18

3.7.3 Die Schwerhörigkeit 18

3.7.4 Völlegefühl im Ohr 19

3.8 Verlauf 19

3.9 Stadieneinteilung 20

3.10 Diagnostik (HNO und Neurologie) 22

3.11 Differenzialdiagnosen 25

3.12 Therapie 31

3.12.1 Konservative Maßnahmen 31

3.12.1.1 Im Anfall 31

3.12.1.2 Im Intervall 32

3.12.1.3 Ganglion Stellatum-Blockaden 33

3.12.1.4 Allgemeine Maßnahmen 33

3.12.2 Operative Therapie 33

3.12.2.1 Funktionserhaltende Verfahren 33

3.12.2.1.1 Dekompressionsoperation 34

3.12.2.1.2 Sakkotomie 34

3.12.2.1.3 Der subarachnoidale Shunt 34

3.12.2.2 Destruierende Verfahren 35

3.12.2.2.1 Intratympanale Gentamicin-Applikation 35

3.12.2.2.2 Transtemporale Neurektomie 36

3.12.2.2.3 Translabyrinthäre Neurektomie 36

3.12.2.2.4 Labyrinthektomie 36

4. Osteopathische Literatur 40
5. Relevanz des Themas und Stand des Wissens 44
5.1 Hintergrund der Fragestellung 45
6. Material und Methoden 47
6.1 Studiendesign: Single-case Study 47
6.2 Zielparameter 47
6.3 Ärztliche Diagnose 47
6.4 Einverständniserklärung 47
6.5 Messinstrumente 47
6.5.1 Numerische Rating-Skala NRS 48
6.5.2 Anamnese, osteopathischer Befund und Behandlung 48
6.5.3 Interview über den Verlauf 48
6.5.4 Allgemeiner Befund- und Behandlungsbogen für Dokumentation 48
6.5.5 Auswertung 48
7. Ergebnisse 49
7.1 Ärztliche Diagnosen und Vortherapie 49
7.2 Ergebnisse der osteopathischen Befunde und Therapie 50
7.2.1 Anamnese bezüglich der Schwindelattacken 50
7.2.2 Zusammenfassung der osteopathischen Befunde 51
7.2.3 Osteopathische Dysfunktion 52
7.2.4 Ergebnisse der osteopathischen Behandlung 53
7.3 Verlaufsdokumentation 54
7.4 Auswertung des Zielparameters Attackenschwindel 57
8. Diskussion 58
8.1 Diskussion zu Material und Methoden 58
8.2 Diskussion der Ergebnisse vor dem Hintergrund der Literatur 60
8.3 Schlussbetrachtung 65
8.4 Fazit und Ausblick 69
9. Literaturverzeichnis 70
10. Anhang 73
10.1 Abkürzungsverzeichnis 73
10.2 Einverständniserklärung 74
10.3 Abbildung: Sensomotorische Regulation 75
10.4 Leitfaden für die Nachfragen während der Anamnese: 77
10.5 Befundbogen 78

10.6 Fallbericht 80
10.6.1 Anamnese 80
10.6.2 Osteopathischer Befund 88
10.6.3 Behandlung 101
Danksagung 104

Abstract

Autorin: Evelin van der Hout-Lückhoff

Studiendesign: Single-case Study. Review

Schule: DAOM Münster

Titel: Einmal Menière - immer Menière?

Studienfrage: Kann osteopathische Behandlung, die primär am Leberbett der Gallenblase und deren Umfeld ansetzt, Attackenschwindel beeinflussen?

Methoden: Es wurde eine Literaturrecherche durchgeführt, um das beschriebene Phänomen nachzuvollziehen und mögliche Kausalitäten aufzuspüren. Befund, Behandlung und Verlauf eines Patienten mit nachgewiesenem Morbus Menière – jedoch mit neu aufgetretenem Attackenschwindel bei Änderung des Schwindelcharacters vom typischen Drehschwindel zu gerichteten Schwankschwindel – wurden im Review einer Single-case Study unterzogen.

Intervention: Der Patient wurde 8-mal innerhalb von vier Monaten behandelt, wobei die zeitlichen Abstände von zunächst wöchentlichen Terminen ab der fünften Behandlung alle vier Wochen stattfanden. Hauptzielparameter war die Reduktion des Attackenschwindels gemessen an der Numerischen Rating-Skala von NRS 0 (kein Schwindel) bis NRS 10 (Attackenschwindel). Ein Follow-up erfolgte beim letzten Termin. Die Daten im Behandlungsverlauf wurden mit den anfänglichen Daten verglichen. Als Leitfaden für die Anamnese wurde eine Checkliste zum Thema Schwindel genutzt. Protokolliert wurde systematisch im praxiseigenen Dokumentationsbogen.

Ergebnis: Der Attackenschwindel reduzierte sich nach zwei Behandlungen von NRS 10 auf NRS 1-2 und blieb bis zum Follow-up nach vier Monaten stabil. Diesem Patienten wurde somit eine Innenohr destruierende Operation erspart. Nebenbefundlich verbesserte sich zeitgleich die Lotabweichung der Wirbelsäule, was auf mögliche kausale Zusammenhänge hinweist.

Fazit: Insbesondere in der osteopathischen Literatur existieren Hinweise auf funktionelle Verbindungen zwischen Leber und Cranium. Dies kann bei Attackenschwindel einen wirksamen Behandlungsansatz im Leberbett begründen. Die Komplexität des Morbus Menière muss jedoch in allen Bereichen berücksichtigt werden, da zusätzlich strukturelle und psychische Co-Morbiditäten zur Änderung des Schwindelcharacters führen können. Es sind größere Studien notwendig, um die Lebensqualität der am Symptom Schwindel bzw. der Morbus Menière Erkrankten zu beurteilen und den Erfolg osteopathischer Behandlungen zu belegen.

1. Einleitung

Morbus Menière ist eine vestibuläre Schwindelerkrankung, die den privaten und beruflichen Alltag vieler Erkrankter stark beeinflusst. Während auftretender Schwindelattacken besteht oft Desorientierung, Handlungsunfähigkeit, die Gefahr von Stürzen und dadurch Verletzungsgefahr.

Bis zur endgültigen Diagnosestellung vergeht oft viel Zeit, während der auch Osteopathen konsultiert werden, um die entsprechenden Symptome zu behandeln. Zu diesem Zeitpunkt ist die medizinische Diagnose oft noch nicht (sicher) gestellt. Nach Kopfschmerz ist Schwindel das zweithäufigste Leitsymptom u.a. in der Neurologie. (4) Einige klinische Tests können wir in der Praxis selbst durchführen, um den zugrunde liegenden Pathomechanismus eines Schwindels zu untersuchen und um die richtige Behandlungsstrategie zu wählen. Beim sicher diagnostizierten Morbus Menière besteht die klassische Trias aus Drehschwindel, Tinnitus und Hörminderung. Die mögliche oder wahrscheinliche Erkrankung liegt bei geringer oder fluktuierender Ausprägung vor. Diese Beschwerden ähneln allerdings vielen unserer osteopathischen Patienten mit Ohr- oder Schwindelsymptomen. Wir behandeln dann symptomatisch im Bereich des Craniums oder der HWS den beklagten Tinnitus, den Ohrdruck oder eben den Schwindel. Im Falle des Vorliegens eines beginnenden Morbus Menière liegt der Behandlungserfolg ggf. schlicht im fluktuierenden Auftreten der Symptome entsprechend dem typischen Verlauf – das heißt, dass der Patient beim nächsten „Anfall“ wiederkommt. Die Komplexität der organischen vestibulären Erkrankungen zeigt sich oft im weiteren Verlauf mit einer Vermeidung schwindelauslösender Bewegungen. Der Schwindel kann sich manifestieren und so zum phobischen Schwankschwindel werden. In einer neurologischen Spezialambulanz ist er immerhin die zweithäufigste Ursache für Schwindel. Das diagnostische Repertoire der meisten Neurologen und HNO-Ärzte umfasst allerdings diese häufigste somatoforme Schwindelform nicht, sodass im Mittel drei Jahre zur Diagnosestellung vergehen. (4) Die Therapiestrategie muss dieser Entwicklung entsprechend geändert oder ergänzt werden, damit der nun psychischen Generalisierung der Beschwerden wirkungsvoll begegnet werden kann.

Ich führte zum Thema Morbus Menière eine umfassende Literaturrecherche in medizinischen und osteopathischen Datenbanken sowie Fachbüchern durch. Erstere verschafften mir einen guten Einblick in das Krankheitsbild an sich, die Diagnostik, seinen Verlauf und Komplexität sowie die ärztliche Therapie. Strukturelle und psychische Co-Morbiditäten wurden hieraus ersichtlich.
In der osteopathischen Literatur wurde dieses Krankheitsbild bisher kaum beschrieben.
Eine osteopathische Studie und gesichtete Bücher zum Thema Schwindel allgemein reduzieren den Behandlungsansatz auf Kopf und Halswirbelsäule. Andere medizinische und osteopathische Studien sowie Bücher zeigen allerdings funktionelle Verbindungen zwischen Leber und Cranium auf. Diese Einzelfallstudie behandelt, entgegen des allgemein üblichen Therapieansatzes, die Primärstörung im Leberbereich mit dem Ziel, Attackenschwindel zu beeinflussen. Dies veranlasste mich eine rückblickende Einzelfallstudie zu diesem Thema anzufertigen. Einzelfallstudien dienen als Forschungsansatz, die ein Phänomen genauer betrachten. Hieraus können folgende größere Studien gezielte Fragestellungen ableiten, um in ihrem Erkenntnisziel wiederum zielführender zu sein. Somit würden verbesserte Therapiestrategien für dieses komplexe Krankheitsbild initiiert werden können. Die Lebensqualität von europaweit einer Millionen Morbus Menière- und weiterer Schwindelerkrankter könnte hierdurch zunehmen.

2. Fragestellung

Kann osteopathische Behandlung, die primär am Leberbett der entfernten Gallenblase und deren Umfeld ansetzt, Attackenschwindel beeinflussen?

3. Hintergrund

3.1 Definition Morbus Menière

Es handelt sich um einen Symptomenkomplex mit einer Trias aus Anfällen von Schwindel (mit Übelkeit und Erbrechen), Tinnitus aurium und fluktuierender Schwerhörigkeit infolge eines endolymphatischen Hydrops des Labyrinths. (1)

3.2 Ätiologie

Die Ursache ist unbekannt bzw. letztlich ungeklärt. (2) (8)
Dahingegen scheint die Pathogenese allgemein bekannt zu sein. Prosper Menière, Arzt aus Paris (1799-1862), hat als Erstbeschreiber die Ursache der funktionellen Störung im Labyrinth lokalisiert. (2)
Zwischen 1834 und 1838 behandelte er eine junge Patientin, die nach einer Erkältung unter Schwindel, Erbrechen und Taubheitsgefühl auf beiden Ohren litt. Nach ihrem frühen Tod offenbarte die Autopsie ein gesundes Gehirn und Rückenmark. Im Bereich der Bogengänge des Innenohrs zeigte sich rotes Blutexsudat. Daraus folgerte er, dass die Beschädigung der Bogengänge zu Schwindel führte. Dies war für die damalige Lehrmeinung, die die Ursachen des Schwindels auf ein zerebrales Krampfleiden zurückführte, eine neue These.
Es folgten weitere Untersuchungen an einer Reihe von Patienten, die unter anfallsartigem Schwindel und Hörverlust litten. Die Ergebnisse veröffentlichte er in der „Gazette Medicale de Paris“ im Jahre 1861. Bereits sechs Jahre später wurde der Begriff „Menièrsche Erkrankung“ erstmals in einer wissenschaftlichen Veröffentlichung von Adam Politzer benutzt.
Im Jahre 1938 fanden Hallpike und Clarins sowie Yamakawa erstmals bei Patienten mit Symptomen wie Drehschwindel, Ohrdruck, Tinnitus und Hörverlust die Erweiterungen des Endolymphraums in Felsenbeinpräparaten, den sog. endolymphatischen Hydrops.
Trotz der erstmaligen Beschreibung des Krankheitsbildes vor rund einhundertfünfzig Jahren ist seine Ätiologie jedoch noch weitgehend ungeklärt. (3)

3.3 Epidemiologie

Die Prävalenz des Morbus Menière wird in der Literatur uneinheitlich angegeben. Mögliche Ursachen hierfür liegen in der wechselnden Symptomatik, Schwierigkeiten in der Differenzialdiagnose und den uneinheitlichen Kriterien zur Diagnosestellung. (3)

„Die Lebenszeitprävalenz des Morbus Menière in Europa liegt bei etwa 0,51 % (Neuhauser 2007). Der Morbus Menière ist nach dem benignen peripheren paroxysmalen Lagerungsschwindel die zweithäufigste Ursache peripher vestibulären Schwindels (Brandt et al. 2005). Der bevorzugte Beginn der Erkrankung liegt zwischen der 4. und 6. Lebensdekade (Männer etwas häufiger betroffen als Frauen), selten in der Kindheit (Choung et al. 2006).“ (4)

Ein klinisches Review aus Manchester beschreibt ein Auftreten des Morbus Menière in England bei 0,1 %, wobei insbesondere die weiße Bevölkerung betroffen war. Im Gegensatz zur vorgenannten Studie sind hier beide Geschlechter gleichermaßen betroffen. Es kommt zwar auch bei Kindern vor, doch liegt das Haupterkrankungsalter hier zwischen 20 und 50 Jahren. Die Inzidenz der Erkrankung beider Ohren steigt mit längerem Follow- up auf über 40 % an. (5)

Einer schwedischen Studie zufolge liegt die Inzidenz bei 0,46 %. Der Erkrankungsbeginn liegt hier zwischen der 4. und 6. Lebensdekade, besteht selten in der Kindheit und Männer sind häufiger betroffen.

In mehreren Fachbüchern fanden sich Hinweise auf einen genetisch disponierenden Faktor; „in einer Studie mit 500 Patienten wurde eine familiäre Belastung in 20 % festgestellt (Paparella 1985).“ (6, S. 159)

Morbus Menière scheint autosomal dominant vererbt zu werden. Das ist das Ergebnis einer deutschen einjährigen Studie im Jahr 1993. Bei fünf von 48 neuen Patienten fanden sich zwei bis sieben betroffene Familienmitglieder. Das entspricht bei dieser kleinen Studie 10,4 %. (7)

Morbus Menière kommt bei vegetativ labilen Patienten besonders gehäuft vor. Gelegentlich tritt er auf nach psychischer Belastung, bei Föhneinbrüchen oder infolge Nikotin- oder Alkoholabusus. Möglicherweise besteht ein Zusammenhang mit Allergie oder immunologischen Prozessen durch Virusreaktivierung. (8)

Die Arbeitsgemeinschaft der Wissenschaftlichen Medizinischen Fachgesellschaften (AWMF) Leitlinie Neurologie Ausgabe 2005 beschreibt zwei Häufigkeitsgipfel: einen mit frühem Beginn bei vertebrobasilären Gefäßanomalien und einen weiteren mit späterem Beginn zwischen dem 50. und 70. Lebensjahr bei Gefäßelongation im Alter. Der Verlauf ist meist chronisch. (37) Hierzu findet sich in der AWMF Ausgabe 2008 keine Aussage.

3.4 Anatomische Grundlagen

Das Labyrinth befindet sich im Innenohr. Dieses wiederum liegt in der knöchernen Felsenbeinpyramide. Es enthält die Sinnesepithelien für das Hör- und Gleichgewichtsorgan:

Das Hörorgan (Corti-Organ oder Ductus cochlearis), das in der knöchernen Schnecke (Cochlea) liegt, sowie das Gleichgewichtsorgan in den Hohlräumen der Vorhofsäckchen (Utriculus und Sacculus) und in den drei Bogengängen (Ductus semicirculares).

Es gibt das knöcherne und das häutige Labyrinth. Das knöcherne Labyrinth besteht aus der nach vorne hin ausgerichteten Hörschnecke, dem Vestibulum im Mittelteil und den drei Bogengängen auf der Rückseite.

Das häutige Labyrinth ist von Perilymphe umgeben im knöchernen Labyrinth eingebettet. Das häutige Labyrinth selbst ist von Endolymphe ausgefüllt. (9)

Es besteht aus dem Ductus cochlearis, dem Sakkulus und dem Ductus reuniens als unterer Teil sowie dem schlauchförmigen Utrikulus, den Ampullen und den drei häutigen Bogengängen im oberen Teil. Durch einen feinen Knochenkanal (Aquaeductus vestibuli) führt ein Ausläufer des endolymphatischen Systems als Ductus endolymphaticus in die Dura der Felsenbeinhinterfläche, wo er als Saccus endolymphaticus blind endet (Spoendlin H. 1994 inFrimberger 2007). (3)

Innenohr: Schema der endo- und perilymphatischen Räume

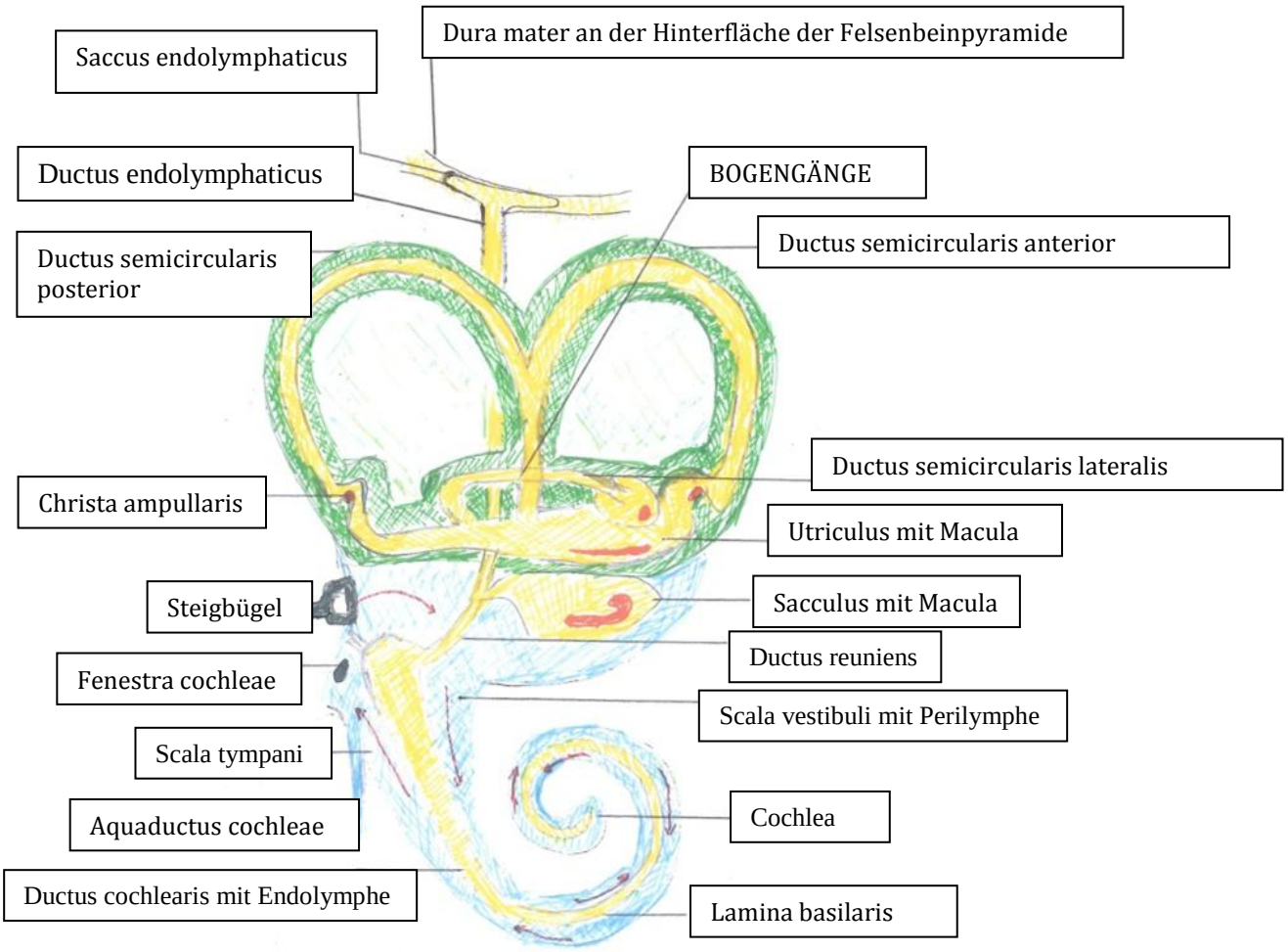

Der Saccus endolymphaticus liegt zwischen zwei Durablättern an der Hinterfläche der Felsenbeinpyramide. Er ist das blinde Ende des Ductus endolymphaticus. (1) Der Saccus trägt eine Reihe Tubuli. Deren histologische Struktur weist darauf hin, dass sie eine sekretorische und resorptive Rolle spielen.

Die Resorption der Endolymphe und Aufrechterhaltung der Homöostase im Innenohr sind die am besten untersuchten und zugleich auch anerkanntesten Funktionen (Costa SS et al. 2002 in Frimberger). (3)

3.5 Physiologie der Endo- und Perilymphe

Endo- und Perilymphe unterscheiden sich insbesondere in ihrem Proteingehalt und dem Konzentrationsverhältnis ihrer Elektrolyte.
Die Bildung der Endolymphe findet in der Stria vascularis im häutigen Labyrinth statt. In diesem Bereich wird Kalium in den Endolymphraum eingepumpt. Die Pumprichtung für Kalium kehrt sich im Bereich des Saccus endolymphaticus um, sodass hier Kalium aus dem Endolymphraum herausgepumpt und in die unter dem Epithel gelegenen Gefäße abgegeben wird. Die physiologische Funktion des Saccus endolympathicus besteht auch in der Regulation des Kaliumstoffwechsels der Endolymphe. Somit trägt er zur Regulation des Innenohrflüssigkeitsaustausches bei.
Die Endolymphe ähnelt in ihrer Zusammensetzung dem intrazellulären Medium.
Der Elektrolytaustausch zwischen Endo- und Perilymphe erfolgt durch aktive Transportmechanismen.
Die Perilymphe ähnelt in ihrer Zusammensetzung der extrazellulären Flüssigkeit: so kommt sie zu 90 % dem Plasma und zu ca. 10 % dem Liquor cerebrospinalis nahe.
Die sich in der Scala tympani befindliche Perilymphe steht über den Canaliculus cochleae in enger Verbindung zum Liquor. Sie wird aufgrund ihrer Zusammensetzung als ein Ultrafiltrat des Liquors angesehen. (3)

3.6 Pathophysiologie

(Die)“ Pathophysiologie (besteht in einem) Hydrops des häutigen Labyrinths infolge

- „Quantitativ (oder qualitativ) fehlerhafter Lymphproduktion – möglicherweise durch Störungen der Elektrolythregulation (auf der Basis vasomotorischer Störungen?) oder
- Gestörter Resorption der Endolymphe im Saccus endolymphaticus oder
- Eines Verschlusses des Ductus endolymphaticus!
- Sekretion von onkotisch wirksamen Molekülen aus dem Saccus in den Endolymphraum“. (8)

Der Pschyrembel beschreibt unter „Ursache“:
„gestörter Regelkreis zwischen Produktion (Stria vascularis) u. Rückresorption (Saccus endolymphaticus) der Endolymphe, vaskuläre und immunologische Faktoren

werden diskutiert; Kaliumüberschuss in der Endolymphe führt zu Wasserzustrom aus den umgebenden perylymphathischen. Räumen (endolymphat. Hydrops, Erweiterung der Endolymphräume). Der Meniére-Anfall wird durch eine lokale Permeabilitätsänderung der Reissner-Membran mit Verlust des kochleären Bestandspotentials ausgelöst.“ (1)

Waldfahrer, HNO-Klinik des Universitätsklinikums Erlangen, beschreibt in “Kimm e.V. Information für Morbus Menière Erkrankte“ (http://www.kimm-ev.de) die zwei typischen Phasen:

- Chronischer Endolymphhydrops
- Anfallsweise Vermischung von Endolymphe mit Perilymphe

Der Endolymphhydrops bezeichnet die Aufblähung der Scala media. Diese ist ein blind im Saccus endolymphaticus endender Schlauch im Innenohr. Durch diesen Druck werden die Haarzellen, die als Hörsinneszellen agieren, geschädigt. Vermutlich reagieren die Haarzellen, die für den Tieftonbereich zuständig sind, am empfindlichsten auf den Druck. Dies führt zu einer fluktuierenden oder dauerhaften Tiefton betonten Innenohrschwerhörigkeit. Diese stellt das Leitsymptom des Endolymphhydrops dar. Diese Tieftonschwerhörigkeit geht oft mit einem ebenfalls meist tieffrequenten Tinnitus einher. (10) Außerdem ist durch den Hydrops die Beziehhnung von
Außerdem ist durch den Hydrops die Beziehung von Haarzellen und Tektorialmembran verzerrt. (3)

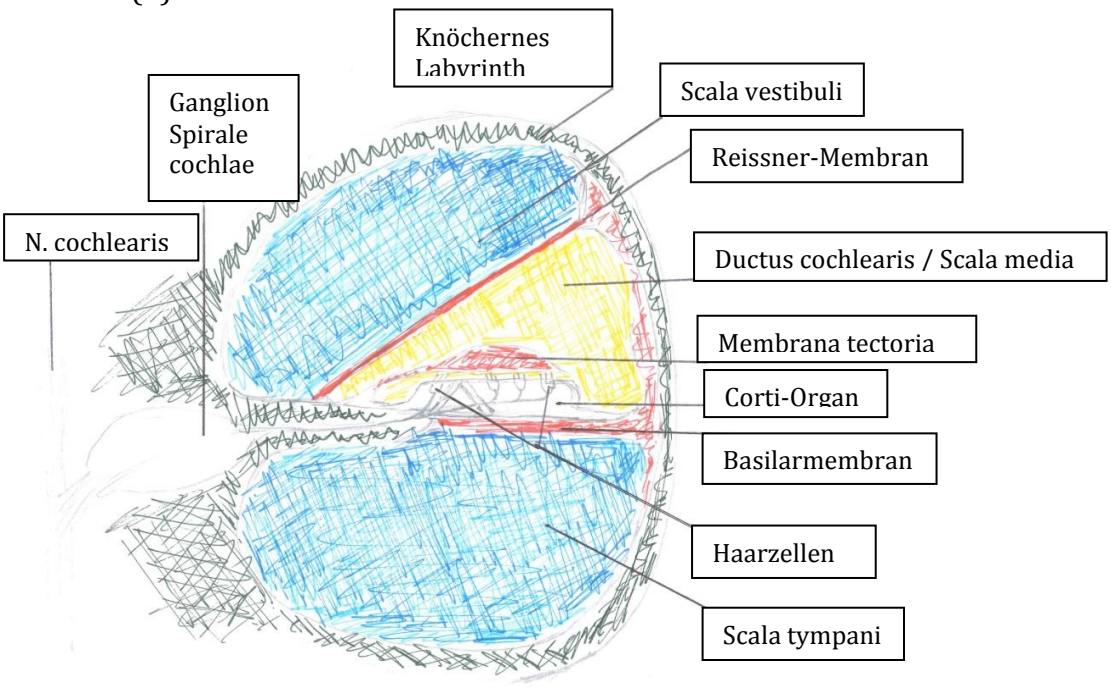

Der Endolymphschlauch (Skala media) ist wie bereits genannt von einem zweiten Schlauchsystem (Skala vestibuli und Skala tympani) umgeben, in dem sich die Perilymphe befindet.
Endolymphe und Perilymphe unterscheiden sich am Gehalt von Natrium und Kaliumionen. Hieraus resultiert eine elektrische Potentialdifferenz, die das Innenohr mit Energie versorgt.
Zur anfallsweisen Vermischung von kaliumreicher Endolymphe und natriumreicher Perilymphe kommt es i. d. R. dadurch, dass die aufgeblähte Skala media im Bereich der Reissner-Membran vermehrt durchlässig wird oder einreißt (Lymphentmischung).
Die Trennung der Ionen ist jedoch für die elektrischen Prozesse auf Zell und Nervenebene wichtig. Folge ist eine falsche Signalübertragung in das Gehirn. Dies wird vom Patienten als lang anhaltender Drehschwindel empfunden. Das Resultat ist der typische Menière-Anfall. Währenddessen verstärken sich auch Tinnitus und Hörminderung. (10) (Abbildung umseitig)

Selbstheilungsvorgänge können innerhalb von Stunden bis wenigen Tagen eine Wiederherstellung des Ionengradienten zwischen Peri- und Endolymphe herstellen. Die Symptome klingen ab. Die Vernarbungen in der Reissner-Membran führen jedoch so mit der Zeit zu zunehmender Hörschädigung bis zur Ertaubung. (10)

Auch die Leitlinie Neurologie geht von einem Endolymphhydrops aus, stellt aber gleichzeitig fest: „Die Pathophysiologie und die Pathogenese des Morbus Menière ist trotz vieler Untersuchungen bislang nicht sicher geklärt.“ (4)

Eine mehr auf die Gleichgewichtsnerven bezogene Darstellung liest man im „Lehrbuch Vorklinik“ (2003):
Hier wird der Pathomechanismus vorwiegend aufgrund des Austretens der kaliumreichen Endolymphe aus dem Labyrinth und ihrer Wirkung auf die vestibulären Nervenfasern erklärt. Die Zellmembran der Nervenfasern wird hierdurch permanent depolarisiert und die Aktionspotentialübertragung somit blockiert. Hieraus ergeben sich Haltungsinstabilität, Drehschwindel und (selten) spontane Stürze. (11)

Querschnitt durch die Cochlea (normal):

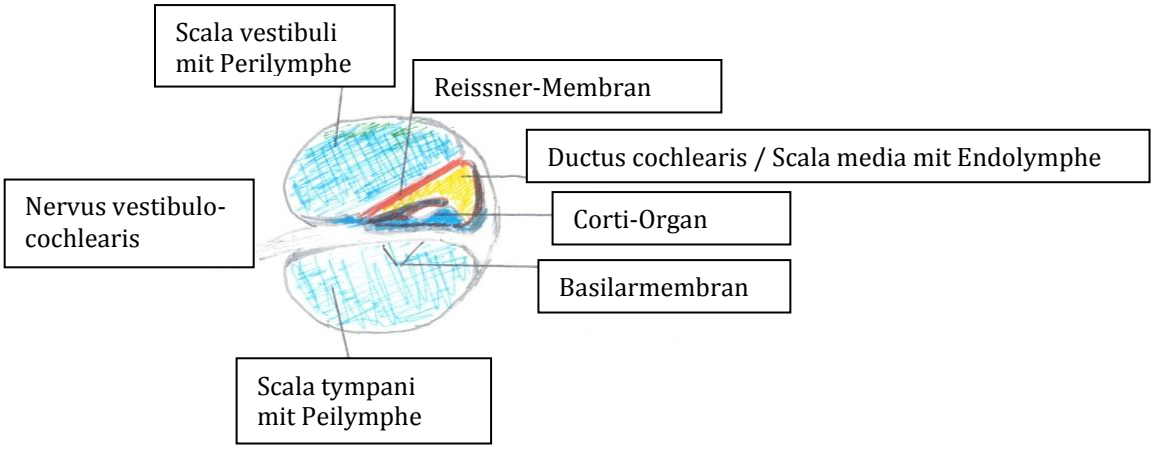

Morbus Menière mit endolymphatischem Hydrops :

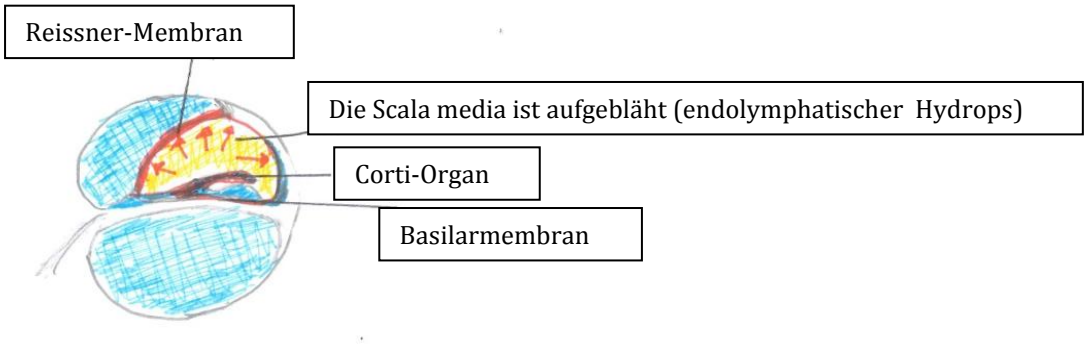

Akuter Menière-Anfall mit Lymphentmischung:

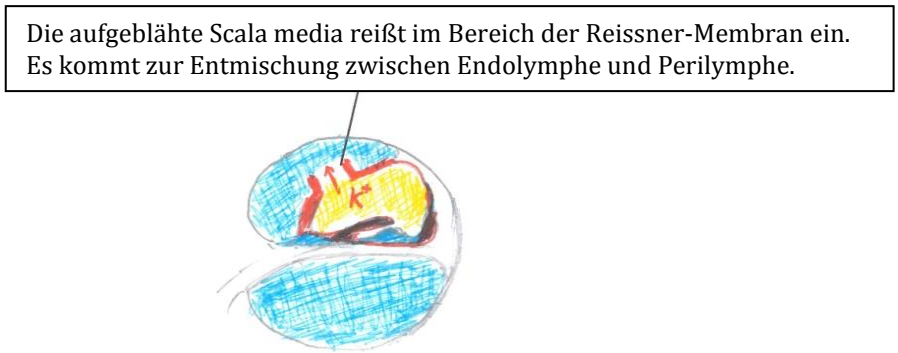

3.7 Symptome

Die Klinik des Morbus Menière leitet sich von den cochleären und vestibulären Störungen ab. Laut Pschyrembel besteht bei Morbus Menière der „Symptomenkomplex mit der Trias aus Anfällen von Schwindel (mit Übelkeit und Erbrechen), Tinnitus aurium u. fluktuierender Schwerhörigkeit (…)“. Schwerhörigkeit tritt nur bei einem Drittel der Patienten auf. (1)

3.7.1 Der Schwindel

Schwindel ist der Oberbegriff für subjektive Störungen der Raumorientierung. Er wird unterteilt nach der subjektiven Wahrnehmung, dem Auslösemechanismus, der Dauer der Beschwerden und nach dem Ort der Störung. (13) Er entsteht, wenn die Auskünfte der verschiedenen Sinnesorgane einander widersprechen. (8) Neben organischen Ursachen ist ein großer Anteil der komplexen Schwindelsyndrome im psychischen Bereich begründet und tritt als somatoformer Schwindel oder phobischer Schwankschwindel auf. (4)

Schwindelformen mit (bzw. ohne) Richtungskomponente werden auch als systematischer (bzw. unsystematischer) Schwindel bezeichnet. Hierbei ist der systematische Schwindel im Sinne von Dreh-, Schwank- und Liftschwindel sowie Pulsion und z. T. auch Taumelgefühl einem Vestibularisschwindel zugeordnet. Dieser wiederum kann sowohl zentral als auch peripher ausgelöst werden. (13)

Bei Morbus Menière handelt es sich um einen peripheren Vestibularisschwindel, dessen Auslösemechanismus wie bereits unter „Pathophysiologie“ beschrieben im Innenohr liegt.

Die Schwindelattacke tritt anfallsweise, zumeist unvermittelt aus vollem Wohlbefinden heraus, sowohl als Dreh- als auch als Schwankschwindel auf. Hierbei besteht eine gerichtete Fallneigung. Vegetative Begleitsymptome sind möglicherweise: Übelkeit, Erbrechen, Blässe, Schweißneigung und Ohrsymptome. Die Menière-Attacke klingt langsam über Minuten bis Stunden hinweg ab, kann sich jedoch in wenigen Tagen, Wochen oder Monaten wiederholen. Eine sog. „Aura“ kündigt den Anfall in einem Drittel der Fälle durch Druck und Völlegefühl im Ohr sowie vermehrten Tinnitus an. (2) (4)

Selten treten Bewusstseinsstörungen im Sinne einer sekundären Synkope auf. Der Übergang kann fließend sein. (4) (12)

Während des Anfalls können die vestibulospinalen Regelmechanismen zusammenbrechen. Dies führt zu Steh- und Gehunfähigkeit, heftigen vestibulovagalen Reaktionen mit Übelkeit, Erbrechen, Schweißausbruch, Angst und Desorientierung im Raum. (2) "…die typischen Drehschwindelanfälle (gehen) häufig mit Todes- und Vernichtungsängsten" einher. (8)

Im Früh- oder Spätverlauf des Morbus Menière können spontane Stürze ohne Auslöser, Prodromi oder Bewusstseinsstörungen auftreten: „vestibuläre Drop-Attacks". Hierbei handelt es sich um Tumarkinsche-Otolithenkrisen möglicherweise infolge endolymphatischer Druckschwankungen, ausgelöst durch einseitige Otholitenreizung mit inadäquater vestibulospinaler Haltungsreaktion. Hierbei bestehen eine gerichtete Fallneigung sowie vegetative Symptome. Bewusstseinsstörungen im Sinne einer sekundären Synkope treten nur selten auf. (4)

Der an Morbus Menière Erkrankte kann reaktiv aus Angst vor der nächsten Schwindelattacke einen psychogenen Schwindel entwickeln. (15) Am Beginn eines phobischen Schwankschwindels steht häufig eine organische vestibuläre Erkrankung. „Characteristisch ist die Kombination eines Schwankschwindels mit subjektiver Stand- und Gangunsicherheit bei Patienten mit normalem neurologischen Befund, unauffälligen Gleichgewichtstests und zwanghafter Persönlichkeitsstruktur." (4)

3.7.2 Der Tinnitus

Tinnitus aurium besteht meist in einseitigem Ohrensausen. Er tritt konstant, intermittierend, anfallsweise oder progredient auf. (13) „Sein Maximum erreicht er während des Anfalls und fehlt im anfallfreien Intervall oder persistiert mit geringerer Intensität." (2)

Charakteristisch für den Morbus Menière ist ein niederfrequenter Tinnitus, der oft verschiedene Tonqualitäten besitzt. Eine Übereinstimmung der Frequenz des Ohrgeräusches mit der Frequenz des maximalen Hörverlustes wurde beschrieben. Ebenso wurde ein Zusammenhang zwischen einem zunehmendem Hörverlust und sich adäquat verschlechterndem Tinnitus beobachtet. Der Mechanismus, der bei Morbus Menière zu Tinnitus führt, ist unbekannt. (3)

3.7.3 Die Schwerhörigkeit

Einseitige Schwerhörigkeit besteht bei ca. einem Drittel der Patienten. Betroffen ist meist der Tieftonbereich. Sie ist im Anfangsstadium jedoch nur fluktuierend auftretend.

Hinzu kommt oft Diplakusis sowie Hypakusis. (8) Diplakusis bedeutet: Doppelthören; „ein Ton (wird) auf dem gesunden Ohr in normaler Höhe u. zeitgerecht, auf dem erkrankten Gegenohr (z. B. bei Morbus Menière -Krankheit) höher oder zeitverzögert gehört.“ Hypakusis bezeichnet eine Schwerhörigkeit. (13)
Zu Beginn der Erkrankung kann im anfallsfreien Intervall normales Hörvermögen bestehen, während des Anfalls abnehmen und im Anschluss wieder ansteigen.
Der Hörverlust reicht von Schwerhörigkeit bis zur völligen Ertaubung. (2)

3.7.4 Völlegefühl im Ohr

Völle- oder Druckgefühl im Ohr wird vom Patienten als Wasser im betroffenen Ohr empfunden. Nur 1/3 der Patienten geben diese Empfindung an. (3)

3.8 Verlauf

Die Schwindelattacken treten zu Beginn sehr unregelmäßig auf, wobei die Frequenz der Attacken zunächst zunimmt – später aber wieder abfällt.
Im Frühstadium tritt die komplette Symptomentrias nur bei 20-30 % auf, was die Diagnosestellung erschwert. Im Intervall besteht zu Beginn völlige Symptomenfreiheit. Bei 40 % wird der Beginn von einem unvermittelten Hörsturz markiert. In weiteren 40 % von einem Minuten bis Stunden dauerndem Drehschwindel eingeleitet. Die Erkrankung betrifft zu Beginn nur ein Ohr mit fluktuierendem Hörverlust im tief-und mittelfrequenten Bereich mit Druckgefühl im Ohr, Diplakusis und Tinnitus. (4) (14)
Nach den ersten Anfällen erholt sich das Ohr fast völlig, später bleiben Hörverluste zurück. Zuerst ist der Basstonbereich betroffen, später kann sich die Einschränkung auf alle Frequenzen auswirken - bis eben zur Ertaubung. (2)
Mit zunehmender Dauer besteht - bereits nach zwei Jahren zu 15 % - die Erkrankung bilateral. Im Verlauf entwickelt sich bei 50 % ein beidseitiger Morbus Menière (bilaterale Vestibulopathie). (4)
Nach zehn Jahren ist das Hörvermögen im Hauptsprachbereich meist auf 60 dB abgesunken. Eine Hörgeräteversorgung kann nötig werden.
Gleichzeitig sinkt die vestibuläre Erregbarkeit. Häufigkeit und Intensität der Schwindelattacken werden geringer. Dies nennt man den „ausgebrannten Menière“. (13)

Langfristig bestehende Schwindelattacken können auch außerhalb der eigentlichen Anfälle zu einem ständigen Schwindelgefühl führen, vermutlich aus Angst vor der nächsten Attacke. Dies ist als psychogener Schwindel klassifiziert. Im Falle des organisch begründeten Morbus Menière ist dies als Folgeerkrankung zu sehen und wird daher als reaktiv psychogener Schwindel bezeichnet. (15)

3.9 Stadieneinteilung

Jahnke hat den Morbus Menière in vier Stadien eingeteilt (Jahnke K, 1994 in Frimberger):

Stadium 1: fluktuierendes Hörvermögen vor allem in den tiefen Frequenzen, das sich spontan nach den Anfällen normalisiert.
Stadium 2a: wie 1, jedoch normalisiert sich das Gehör nicht mehr.
Stadium 2b: liegt vor, wenn sich das Gehör nur durch Gabe hyperosmotischer Substanzen verbessert.
Stadium 3: hier dominiert eine deutliche pancochleäre Hörminderung von 50 bis 60 dB ohne Fluktuationen bei weiterhin auftretenden Schwindelanfällen.
Stadium 4: Es besteht weiterhin ein pancochleärer Hörverlust von 50 bis 60 dB. In diesem Stadium treten keine Schwindelanfälle mehr auf. (3)

Kriterien der American Academy for Hearing and Equilibrium zur Bewertung der Intensität des Morbus Menière:

Grad 1: beschwerdefrei.
Grad 2: leicht behindert, kann nicht in gefährlicher Umgebung arbeiten.
Grad 3: mäßig behindert, nur noch zu leichten Arbeiten fähig.
Grad 4: schwer behindert, arbeitsunfähig. (17)

Der neurologischen Leitlinie zufolge, formulierte die American Academy of Otolaryngologie, Head and Neck Surgery (1985) spezielle diagnostische Kriterien zur Einordnung der Diagnose. Diese seien allerdings nicht ausreichend zur Sicherung der Diagnose, da die differenzialdiagnostische Abgrenzung nicht sichergestellt ist.

- **Bewiesene Menière-Erkrankung:**
  Klinisch sichere Menière-Erkrankung
  Histopathologische Bestätigung des Endolymphhydrops

- **Klinisch sichere Menière-Erkrankung:**
  Zwei oder mehr Schwindelattacken von 20 Minuten Dauer oder länger
  Nachgewiesene Hörminderung bei mindestens einer Untersuchung
  Tinnitus oder Ohrdruck im betroffenen Ohr
  Andere Ursachen klinisch ausgeschlossen

- **Klinisch wahrscheinliche Menière-Erkrankung:**
  Eine Schwindelattacke von 20 Minuten Dauer oder länger
  Nachgewiesene Hörminderung bei mindestens einer Untersuchung
  Tinnitus oder Ohrdruck im betroffenen Ohr
  Andere Ursachen klinisch ausgeschlossen

- **Mögliche Menière-Erkrankung:**
  Schwindelattacke wie oben ohne dokumentierten Hörverlust
  Innenohrschwerhörigkeit, fluktuierend oder konstant mit Schwankschwindel, aber ohne Schwindelattacken.
  Andere Ursachen klinisch ausgeschlossen. (4)

3.10 Diagnostik (HNO und Neurologie)

Hier sollten die Vorgaben der Arbeitsgemeinschaft der Wissenschaftlichen Medizinischen Fachgesellschaften (AWMF) maßgeblich sein. Zum interdisziplinären Thema Morbus Menière finden sich die aktuelleren Angaben in der Leitlinie der Deutschen Gesellschaft für Neurologie (letzte Überarbeitung: Oktober.2008) sowie in der Leitlinie der deutschen Gesellschaft für HNO-Heilkunde, Kopf- und Halschirurgie (letzte Überarbeitung: Juni 2001).
Die Neurologen setzen zur Diagnosestellung von Morbus Menière voraus, dass mindestens einmal eine Hörstörung nachgewiesen worden ist. Dies erfordert eine Audiometrie. Die typische Anamnese ist der Schlüssel zur Diagnose.
Nötig sind Fragen zur Häufigkeit, Art und Dauer der Symptome sowie eine umfassende körperliche Untersuchung. (4)

Notwendige Untersuchungen:

Nach HNO Richtlinien	Nach neurologischen Richtlinien
HNO-Status	Otoneurologische und neuroopthalmologische Untersuchung
Ohrmikroskopie	Audiometrische Untersuchung incl. akustisch evozierter Potenziale (AEP)
Hörprüfung	Elektro- und Videookulographie mit kalorischer Prüfung
BERA	Klick-evozierte vestibuläre myogene Potenziale (VEMPs)
Gleichgewichtsprüfung	

Anmerkungen:

Hörprüfung beinhaltet Stimmgabel, Audiogramm, Sprachaudiogramm und Recruitment.

BERA (Hirnstammaudiometrie) ist eine objektive Hörprüfungsmethode durch Registrierung auditorischer reizkorrelierter Parameter. Eine Überprüfung des

Hörvermögens ohne jegliche Angaben des Patienten. Zudem kann u. a. hiermit der Hydrops nachgewiesen werden. Eine Differenzialdiagnose zum Akustikusneurinom ist möglich.

Gleichgewichtsprüfung beinhaltet Überprüfung mittels Frenzel-Brille: spontaner oder latenter Nystagmus, Lage- und Lagerungsnystagmus, Vestibulo-spinale Prüfungen, thermische Prüfungen (kalorische Prüfung).
Hier sind auch der Romberg-Versuch und der Unterberger-Tretversuch zu nennen.

Otoneurologische und neuroopthalmologische Untersuchung zeigen im Intervall eine fluktuierende, insgesamt progrediente Hörminderung und seltener ein peripheres vestibuläres Funktionsdefizit (je nach Befall einseitig oder beidseitig).

Audiometrie: Hier findet sich zumeist eine tiefbetonte Innenohrschwerhörigkeit. In den meisten Fällen kann hiermit auch eine Differenzialdiagnose zur vestibulären Migräne abgeleitet werden.

Akustisch evozierte Potenziale (AEP) zeigen Hinweise für eine Innenohrschwerhörigkeit.

Elektro- und Videookulographie mit kalorischer Prüfung: damit lässt sich das periphere vestibuläre Defizit dokumentieren und im Verlauf beurteilen.

Klick-evozierte vestibuläre myogene Potenziale (VEMPS) zeigen eine Störung der Sacculus-Funktion an. Sie dienen dazu, das betroffene Ohr zu identifizieren und zu beurteilen, ob ein beidseitiger Morbus Menière besteht. (4) (16)

Im Einzelfall nützliche Untersuchungen laut HNO-Leitlinie sind:
Tympanometrie, Stapediusreflexmessung, Evozierte otoakustische Emissionen, Glyceroltest nach Klockhoff oder LasixTest, Elektronystagmographie, Elektrocochleographie, Röntgen: Schüller, CT/MRT: Felsenbein, Schädel.

Serologie: Viren (z. B. Herpes simplex Typ 1, HIV), Spirochäten (Treponema pallidum, Borrelien), Funktionsuntersuchung der HWS, interdisziplinäre Untersuchungen (z. B. Neurologie).

Als im Einzelfall erforderlich erachtet die neurologische Leitlinie:
Die Bildgebung des Schädels mittels CT oder MRT zur Differenzialdiagnostik (Perylymphfistel, raumfordernde Prozesse im Kleinhirnbrückenwinkel, Vestibularisparoxysmie oder seltene zentrale Ursachen).
Darüber hinaus ggf. Doppler-Sonograpfie und/oder Subtraktionsangiographie bei „rotational vertebral artery occlusion syndrome". „Selten transiente ischämische Attacken z. B. bei einer Vertebralis-Dissektion, das „rotational vertebral artery occlusion syndrome" oder vertebrobasiläre Ischämien (vor allem im Versorgungsgebiet der A. cerebelli inferior anterior: „stotternde AICA-Infarkte") Meniére-Attacken vortäuschen(…)". (4)

Der Endolymphhydrops kann indirekt durch Verabreichung von Diuretika wie z. B. Glycerol (**Klockhoff-Test**) oder intravenös Furosemid (**Futaki-Test**) nachgewiesen werden. Der Test ist positiv, wenn sich danach eine deutliche (mindestens 5 dB) Hörverbesserung einstellt. (8) (10) (3)

Mit der **Elektrocochleographie** kann verhältnismäßig sicher ein endolympathischer Hydrops nachgewiesen werden. Anhand der Ergebnisse kann eine Einteilung des Morbus Menière vorgenommen werden (Jahnke K, 1994; Camilleri AE, Howarth KL 2001 in Frimberger). (3)

Unter den **bildgebenden Verfahren** hebt Frimberger in seiner Dissertation 2007 die ultrahochauflösende Computertomographie zur Darstellung feinster Labyrinthstrukturen wie den Aquaeductus vestibuli und dessen mögliche Lagevarianten hervor. Dies hat sich in der präoperativen Diagnostik als zuverlässige Methode etabliert. Hierzu zitiert er Leuwer R et al., 1992.
Zusätzlich ist es mit dem high-resolution Magnetic Resonance Imaging (high-resolution MRI) möglich, den endolympathischen Hydrops in vivo darzustellen. Dieses Verfahren

soll in der Zukunft bei der nichtinvasiven Diagnostik an Bedeutung gewinnen. Diese Aussage stützt Frimberger auf eine Studie von Niyazov DM et al., 2001. (3)

Zusätzliche interdisziplinäre Diagnostik

Sie ist ggf. durch internistische Abklärung und gnathologische Untersuchung nötig. (8) Außerdem sind evt. augenärztliche und psychiatrische Untersuchungen sinnvoll.

3.11 Differenzialdiagnosen

Der Morbus Menière stellt eine Ausschlussdiagnose dar, daher müssen alle möglichen Differenzialdiagnosen ausgeschlossen werden, bevor die Diagnose Morbus Menière gestellt werden darf.

In der Literatur gibt es allerdings keine einheitlichen Vorgaben hierzu, daher werden im Folgenden u. a. die Differenzialdiagnosen besonders ausführlich dargestellt, mit denen der Osteopath häufiger konfrontiert wird oder die einen besonders gefährlichen Verlauf nehmen können.

Synkope

Definition: Plötzlich auftretender, nach Sekunden bis Minuten i. d. R. spontan endender Anfall mit Bewusstseinsverlust und Tonusverlust.

Häufige Prodromi: Schwitzen, Übelkeit, Schwarzwerden vor den Augen, Schwäche in den Beinen, Schwindel, diffuse vegetative Symptome wie Kältegefühl, Angina Pectoris, Einatmungsschwierigkeiten, gastroenterologische Symptomatik, Ohrensausen.

Meist erniedrigter Blutdruck mit kleiner Amplitude. Nach Sekunden bis wenigen Minuten Beendigung des Bewusstseinsverlustes u./o. Verlust des Muskeltonus. (12)

Benigner paroxysmaler Lagerungsschwindel (BPLS)

Dem benignen Lagerungsschwindel liegt eine harmlose Ursache zugrunde. Otholitenpartikel brechen (vorwiegend) von der Macula utriculi ab und lagern sich zu 90 % der Fälle im posterioren Bogengang und in 10 % der Fälle im horizontalen Bogengang ab. Sie verursachen in Ruhe keine Beschwerden. Wird der Kopf jedoch

gedreht, werden die Otholiten in der Endolymphe bewegt. Dies verursacht den charakteristischen Lagerungsschwindel. Der Terminus „paroxysmal“ bezeichnet das anfallsartige Auftreten der ausgelösten Drehschwindelattacke.
Der Betroffene löst die Schwindelattacke z.B. aus durch Drehen im Bett, Aufstehen aus liegender Position, Kopf nach unten beugen z. B. beim Schuhe binden, Kopf in den Nacken legen usw.
Ursachen sind spontane Degenerationen, Z.n. Neuronitis, Neurolabyrinthitis, Kopftrauma oder genetische Faktoren.
Die Therapie besteht in speziellen Befreiungsmanövern, z. B. das Epley- oder Semont-Manöver. Hierbei sollen durch bestimmte Kopfbewegungen die Otholitenpartikel in das Vestibulum befördert werden. Dies kann bereits nach einmaliger Durchführung den Schwindel beseitigen. In der Regel dauert es 2-6 Wochen. In einigen Fällen bleibt das Problem lange bestehen.Kontraindiziert ist dies allerdings bei bestehenden HWS-Veränderungen, höhergradigen Stenosen der Arteria carotis sowie instabilen Herzerkrankungen. (2)
Die Differenzialdiagnose des gutartigen (benignen paroxysmalen) Lagerungsschwindel (BPLS) zu Morbus Menière ist schwierig. Eine exakte Evaluierung an 136 Patienten mit BPLS und 56 Patienten mit Morbus Menière zeigte bezüglich Anamnese, körperlicher Untersuchung und Patientenbeschwerden keine Unterscheidungsmöglichkeit. Im Gegensatz zum Morbus Menière-Patienten zeigt der BPLS-Patient Normalhörigkeit oder Verlust der Hochfrequenzen. Die Elektronystagmographie zur Prüfung der vestibulären Funktion sind ungeeignet eine Diagnose zu stellen. Der valideste Test zur Differenzierung war in der vorliegenden Studie der Hallpicke Lagerungstest. Dieser nutzt eine spezielle Brille (Frenzelbrille), um den (durch die speziellen Positionen) provozierten Nystagmus besser beobachten zu können. (18)

Zervikale Syndrome:

Die Halswirbelveränderungen (Zervikalsyndrom) bzw. „Verspannung und Fehlbelastung der Hals- und Rückenmuskulatur mit einer gestörten Funktion der oberen HWS-Gelenke am kraniozervikalen Übergang (**Blockierung der Kopfgelenke**) können bei pathologischer Irritation der Muskel- und Gelenkrezeptoren über den R. dorsalis der Rückenmarkswurzeln und die Verbindungen mit den Vestibulariskerngebieten sowie

dem Innenohr Schwindel und Nystagmus, Innenohrschwerhörigkeit und Tinnitus hervorrufen (propriozeptiver Zervikalnystagmus). (…)
Außerdem können eine vertebrobasiläre Insuffizienz (…) und schließlich knöcherne Veränderungen im unteren HWS-Bereich über Durchblutungsstörungen (Kompression der A. vertebralis oder Irritation des N. sympathicus) zu vaskulärem Zervikalnystagmus, Drehschwindelerscheinungen und Schwerhörigkeit führen; (…) Auch nach einem sog. Schleudertrauma der Halswirbelsäule kommen Schwindelzustände - seltener Hörstörungen und Tinnitus - vor. Röntgenologische Veränderungen können fehlen.“ (8)

Zur Differenzierung gegenüber zervikaler Syndrome ist die Anamnese wichtig. Typischerweise treten beim Zervikalsyndrom Schmerzen in Nacken, Schulter und Arm auf, oft in Verbindung mit occipitalen Kopfschmerzen und Parästhäsie. Die Symptome sind verstärkt während der Nacht, während des Aufwachens sowie bei schnellen Kopfbewegungen. Radiologische Veränderungen bestehen auf C4-C7. Hörverlust ist oft einseitig vorhanden. Er ist nicht fluktuierend. Das Audiogramm ist nicht charakteristisch für den zervikalen Ursprung der Hörstörung, die sich in 80 % erholt. Tinnitus besteht bei 30-60 % der Patienten. Völlegefühl des Ohres und Diplakusis bestehen jedoch nicht. Die vestibuläre Symptomatologie ist hier das beste differenzialdiagnostische Werkzeug, wobei in vorliegender Studie von 500 Fällen 47 % über Schwindel klagen. (19)

Die von Decker 1976 veröffentlichte Studie zur Differenzierung von Morbus Menière und zervikalen Syndromen nennt folgende Röntgenbefunde als Basis für die Diagnose: Haltungs- und Stellungsanomalien (ggf. auch Streckhaltung), Achsenknick, Osteochondrose, Spondylose, Deformierungen der Unkovertebralverbindungen (dorso-laterale Randzacken), Einengung der Intervertebralforamina, Okzipito-Zervikalgelenksarthrosen, Missbildungen. Entscheidend ist allerdings die klinische Symptomatik, die hinreichend bekannt ist. (19)

„Über eine Möglichkeit der Objektivierung der vaskulären Genese des Morbus Menière“ berichten Voyacek und Jenker 1967 in einer HNO-Fachzeitschrift. Zu jener Zeit bestand die allgemeine Auffassung darin, dass Morbus Menière in erster Linie auf Gefäßstörungen zurückzuführen sei. Man nutzte die Rheoenzephalographie zur Beurteilung der zerebralen Hämodynamik. (Eine genauere Untersuchungsmethode zur

Beurteilung der Durchblutung des Innenohres stand noch nicht zur Verfügung). Es wurden 200 Patienten mit Morbus Menière untersucht. Im Ergebnis zeigte sich, dass sich pathologische Regulationsmechanismen der Vasomotorik objektivieren ließen, wobei eine seitenlokalisatorische Übereinstimmung zum klinischen Befund der Menièreschen Erkrankung festgestellt wurde. (20)

Die „Durchströmungsminderung im Arteria-vertebralis-System als Ursache Morbus Menière-ähnlicher Krankheitsbilder – operative Beseitigung - 5-Jahres-Heilung“ wurde 1970 untersucht von Preibsch–Effenberger. Auch hier wurden Schwindelanfälle durch Kopfbewegungen ausgelöst, die mit Schallempfindungsschwerhörigkeit und Ohrgeräuschen einhergehen, somit also dem Morbus Menière sehr ähneln. Die angiographische Darstellung der A. vertebralis an 34 Patienten zeigte bei 5 Patienten am proximalen Arteria-Vertebralisabschnitt ein Durchströmungshindernis - bis hin zum totalen Gefäßabbruch. Es zeigten sich hier bindegewebige Strangulationen der Arteria vertebralis. Diese wurden operativ entfernt, eine Sympathectomie des Gefäßplexus am proximalen Abschnitt der A. vertebralis vorgenommen sowie der M. scalenus anterior durchtrennt, um den Aa. vertebralis und subclavia mehr Platz einzuräumen. Außerdem wurden Elongation und Abknickung der Arteria vertebralis gefunden, die die Hämodynamik verschlechtern könnten. Postoperativ waren alle schwindelfrei, 4 Patienten für 5 Jahre, ein abgemildertes Rezidiv trat nach 1½ Jahren wegen starker Arteriosklerose auf. Die Autoren fordern: Die Indikationsstellung zur endgültigen Ausschaltung des vestibulären Störmechanismus sollte zurückhaltender gestellt werden. (21)

Die Diagnose besteht in manueller Untersuchung der segmentalen Halswirbelsäulenbewegungen, Röntgenbilder in 4 Ebenen und Doppler-Sonographie der hirnversorgenden Gefäße. (8)

Wallenberg-Syndrom

Die vertebrobasiläre Insuffizienz kann auch das Wallenberg-Syndrom verursachen. Hier imponieren Schwindel, Hörstörungen und neurologische Symptome bei Durchblutungsstörungen im Versorgungsgebiet der A. vertebralis, A. basilaris oder A. cerebelli inferior posterior. (8)

Zerebrale Durchblutungsstörungen

Schwindel tritt hier auf bei endokraniellen Krankheiten oder Herz-Kreislaufkrankheiten.

Multiple Sklerose

Die zentralen okulomotorischen Funktionsstörungen verursachen ggf. pathologische Vestibularisbefunde, Störung der willkürlichen Blickmotorik und Veränderung des optokinetischen Nystagmus. Retrocochleäre Schwerhörigkeiten werden mittels Ableitung akustisch evozierter Potenziale und kernspintomographisch aufgedeckt.

Kleinhirnbrückenwinkeltumor (Akustikusneurinom)

Es handelt sich um ein Neurinom im inneren Gehörgang oder im Kleinhirnbrückenwinkel, der meist vom N. vestibularis ausgeht. Je nach Lokalisation entstehen unterschiedliche Primärsymptome. Dieser sollte durch Kernspintomogramm ausgeschlossen werden. Entscheidende Hinweise geben die akustisch-evozierten Potentiale. (8)

Peri- und endolymphatische Druckschwankungen

Sie entstehen durch abnorm weite Verbindungen des Innenohrs zum intrakraniellen Raum (CT, MRT). Hier werden drei Formen unterschieden:

1. Large Vestibular Aquaedukt (LVA) Syndrom: Dieser zeigt sich durch rezidivierende Hörstürze, vestibulären Schwindel und allmählicher Ertaubung.
2. Erweiterter Aquaeductus cochleae: mit ähnlicher Symptomatik.

3. Syndrom des oberen Bogengangs: Hier liegt eine permanente Erhöhung des perilymphatischen Drucks durch direkten Kontakt mit dem intrakraniellen Raum vor. (8)

Subclavian Steal-Syndrom (Anzapfsyndrom der A. vertebralis)

Schwindel durch zerebrale Mangeldurchblutung. Durch Verschluss oder Stenose der A. subclavia fließt das arterielle Blut aus dem Zerebrum aufgrund einer Strömungsumkehr durch die A. vertebralis in den Arm. (8)

Zusammenfassend lässt sich sagen, dass Schwindel ein interdisziplinäres Problem darstellt. „Für die richtige Diagnosestellung ist die Anamnese mit der Schilderung des eindrucksvollen Symptomenkomplexes entscheidend.“ (2) Danach müssen ggf. weiter differenzierende Maßnahmen getroffen werden.
Frimberger führt in seiner Dissertation hierzu Morgenstern C, 1994 an: „Zu den wichtigsten Differenzialdiagnosen der Menièreschen Krankheit zählt man u. a. Neuropathia vestibularis, Migraine cervicale, Lues, Apoplexia labyrinthi, Cupolithiasis, Cogan-Syndrom, Encephalitis disseminata, Akustikusneurinom, Perylymphfistel, basiläre Impressionen und Medikamentennebenwirkungen.“(3)

Sonderformen des Morbus Menière

Lermoyez-Syndrom

Dies ähnelt der Symptomentrias des Morbus Menière . Hierbei kommt es allerdings während oder nach dem Schwindelanfall zu einer Hörverbesserung.

Tumarkin-Anfall

Ursache ist eine einseitige Otholitenfunktionsstörung. Hierdurch kann ein plötzlicher Ausfall der Raumorientierung mit folgendem Sturz und Hörstörung auftreten. (8)

3.12 Therapie

Da die Ätiologie unbekannt ist, ist eine kausale Therapie nicht möglich. „Die Behandlung des Morbus Menière ist empirisch und stellt ein hochkontroverses Thema dar.“ (3)
Die Behandlungsstrategie unterscheidet zwischen der symptomatischen Akutmaßnahme während des Anfalles und den Langzeitmaßnahmen zwischen den Anfällen. Letztere sollen die beschwerdefreien Intervalle verlängern und die Intensität der Attacken vermindern. Wichtig ist dies auch, um der mit jedem Anfall zunehmenden, Hörminderung durch cochleovestibuläre Schädigung entgegen zu wirken.
Die medizinische Therapie erfolgt durch medikamentöse sowie verschiedene chirurgische Maßnahmen. Zusätzlich erfolgen Aufklärung über die Erkrankung, diätetische Empfehlung sowie u. U. Psychotherapie und Stressbewältigungsmaßnahmen.

3.12.1 Konservative Maßnahmen

3.12.1.1 Im Anfall

Es werden symptomatisch wirkende Medikamente gegen Schwindel, Übelkeit und Brechreiz wie Antiemetika, sedierende Antivertiginosa (z. B. das Neuroleptikum Thiethylperazin) gegeben.
Im akuten Anfall erhöht sich die Durchlässigkeit der Zellwände. Die Behandlung erfolgt mittels Kortisonbolus von 300-400 mg. (6)
Sofern ärztliche Hilfe in Anspruch genommen wird, steht die Gabe von Dimenhydrinat, meist als Injektion, im Vordergrund. Ergänzend können Diazepam, Metoclopramid (gegen Übelkeit und Erbrechen) oder Promethazin gegeben werden. (10)
Eine stationäre Aufnahme kann nötig werden bei schwerem Verlauf oder wenn das individuelle Stadium der Erkrankung diagnostiziert werden muss, um entsprechende Behandlungsschritte einzuleiten. Bettruhe und sedierende Behandlung ist angezeigt. Bei ausgeprägter vegetativer Symptomatik mit häufigem Erbrechen ist intravenöse Rehydration angezeigt, um Dehydration zu vermeiden. (6)

3.12.1.2 Im Intervall

Zur Anfallsprophylaxe werden folgende Medikamente eingesetzt:
Langzeittherapie mit Betahistin soll die Mikrozirkulation im Labyrinth verbessern (Anderson und Kubicek 1971; Martinez 1972 in Scherer 2008).Zu beachten ist, dass Betahistin in Form zweier verschiedener Salze im Handel ist:
Betahistin-Hydrochlorid (Vasomotal), sowie Betahistin-Dimesilat (Aequamen, Betavert u. a.). Betahistin ist dem körpereigenen Histamin ähnlich und greift im zentralen Nervensystem in den Histaminstoffwechsel ein. Sofern keine ausreichende Anfallsreduzierung erreicht werden kann, sollte die Dosis zunächst (durch den Arzt) gesteigert werden. Sofern die Hochdosistherapie mit Betahistin keine ausreichende Wirkung zeigt, sollte die Therapie auf das jeweils andere Salz umgestellt werden.
Die Literaturauswertung von Prof. Michel 1998 zeigt für Betahistin in 62-94 % eine Besserung des Schwindels, in 12-53 % eine Besserung des Hörvermögens und in 31-68 % eine Besserung des Tinnitus. (10)
Alternativpräparate sind das Kombinationspräparat Cinnarizin und Dimenhydrinat mit dem Handelsnamen Arlevert. Außerdem gibt es die Substanz Sulpirid (z. B. Dogmatil, Sulpivert), ein niedrig potentes Neuroleptikum. In Einzelfällen waren folgende Substanzen zur Anfallsprophylaxe wirksam: Cocculus, Vincamin, Gingko bilboa, Acetazolamid, Nimodipin, Pentoxyphyllin, Scopolamin etc.; (10)
Cinnarizin 20 mg wirkt als selektiver Blocker des Kalziumeinstroms in das Neuroepithel des Vestibularorgans und soll so die Hyperreagibilität der Haarzellen herabsetzen (Arab et al. 2004; Düwel et al. 2005 in Scherer 2008). Es wird in einer fixen Kombination mit Dimenhydrinat 40 mg verabreicht. Letzteres ist ein Antihistaminikum und wirkt auf das Brechzentrum. Außerden wurden mit gutem Erfolg folgende Medikamente angewendet: Anxiolytika, Lokalanästhetika und Vitamine. (6) Diuretika sollen zur Entlastung des endolymphatischen Hydrops beitragen. (14) Als homöopathische Mittel wird z. B. Vertigoheel eingesetzt. Andere Autoren empfehlen Sterofundin, Pentoxyphyllin, Naftidrofurylhydrogenoxalat bzw. Novocainlösung über 10 Tage.

3.12.1.3 Ganglion Stellatum-Blockaden

Sie werden vereinzelt durchgeführt. Hier werden Nervenstrukturen des sympathischen Systems mit einem Betäubungsmittel angespritzt mit dem Ziel, eine verbesserte Durchblutung des gleichseitigen oberen Körperquadranten zu erreichen.

3.12.1.4 Allgemeine Maßnahmen

Empfohlen werden diätetische Maßnahmen wie die restriktive Zufuhr von Alkohol, Kaffee, Schokolade, Chili und Nikotin. Kochsalz sollte allgemein gemieden werden (maximal 1500 bis 2000 mg/Tag) sowie kaliumreiche Kost. Außerdem sollen Stress und psychische Belastungen vermieden werden. Physiotherapeutisch ist z. T. ein Training zur Kompensation der Vestibulopathie notwendig. Darüber hinaus ist eine Aufklärung des Patienten über das angstmachende Krankheitsgeschehen sehr wichtig. (15)

3.12.2 Operative Therapie

Operationsindikationen sind laut HNO-Leitlinie (letzte Überarbeitung 2001, zur Zeit ist keine aktuelle Leitlinie hierzu veröffentlicht):
Mangelndes Ansprechen auf konservative Therapiemaßnahmen und invalidisierende Schwindelanfälle. (16) Dies stellt auch die allgemeine Meinung der Experten dar.
Die operativen Methoden werden unterschieden in funktionserhaltende und destruierende Verfahren.

3.12.2.1 Funktionserhaltende Verfahren

Diese zielen ab auf den Pathomechanismus des endolympathischen Hydrops. Zur Entlastung des Saccus endolympathicus existieren verschiedene Techniken: Die Dekompression durch knöcherne Abtragung, die Sakkotomie sowie der subarachnoidale Shunt.

3.12.2.1.1 Dekompressionsoperation

Der Eingriff besteht darin, durch eine Mastektomie eine knöcherne Druckentlastung des horizontalen und hinteren Bogengangs zu erreichen. (Helms J, 1985 in Frimberger).

3.12.2.1.2 Sakkotomie

Dies ist die chirurgische Eröffnung und Drainage des Saccus endolymphaticus zur Entlastung des Hydrops. Meist wird dies in Lokalanästhäsie durchgeführt, selten ist eine Vollnarkose nötig.
Der Operationszugang erfolgt durch eine retroaurikuläre Mastoidektomie. Um zum Saccus endolympathicus zu gelangen werden knöcherne Teile am hinteren Bogengang sowie an der Pyramidenrückfläche abgeschliffen. Dort werden die intratemporalen Anteile des Saccus endolympathicus teilweise von der Dura, mit der er verklebt ist, gelöst. Dann wird das Saccuslumen durch Inzision eröffnet. Anschließend wird eine Silikonfolie in das Lumen eingebracht und mit retroaurikulär entnommenem Bindegewebe abgedeckt. Zum Verschließen werden Subkutan-und Hautnaht durchgeführt (Helms J, 1996 in Frimberger).

3.12.2.1.3 Der subarachnoidale Shunt

Druckentlastung erfolgt durch Schlitzung des Saccus auf transmastoidalem Weg, wonach ggf. ein Ventil eingesetzt wird.
Auf chirurgischem Weg wird eine Verbindung zwischen Endolymphe und Mastoid oder aber dem subarachnoidalen Raum hergestellt. Dies stellt eine Drainage der Endolymphe in den jeweiligen Raum dar und kann somit den endolympathischen Hydrops beseitigen (Thai-Van H, 2001 in Frimberger).

3.12.2.2 Destruierende Verfahren

Diese erfolgen erst dann, wenn der Patient weder durch medikamentöse, noch durch funktionserhaltende Verfahren eine ausreichende Besserung erfahren hat.

3.12.2.2.1 Intratympanale Gentamicin-Applikation

Tympanotomie; selektive Ausschaltung des vestibulären Organs durch Applikation ototoxischer Substanzen (Gentamicin) in das Mittelohr. (13) (2) (8)
Hierzu ist unter lokaler Betäubung nur ein kleiner Schnitt im Trommelfell nötg, in das ein Paukenröhrchen gesetzt wird. Hierüber gelangt Gentamicin ins Mittelohr, erreicht das ovale Fenster und diffundiert weiter ins Labyrinth. Wenn das Gleichgewichtsorgan einseitig ausgeschaltet ist, kommt es bis zur Anpassung durch das Zentralnervensystem zu Übelkeit, Gleichgewichtsstörung, Dauerschwindel und Augenzittern (Ausfallnystagmus). Das Hören könnte sich verschlechtern insbes. bei Überdosierung.
Gentamicin zerstört die Funktion des Vestibularorgans im betroffenen Ohr, wodurch die Inzidenz von Schwindelanfällen reduziert wird. Diese selektive Ausschaltung des Gleichgewichtssinns ist möglich, weil die Haarzellen des Vestibulums sensitiver auf die angewendeten ototoxischen Substanzen reagieren als die cochleären Haarzellen, die für das Gehör zuständig sind.
Der mögliche Hörverlust auf dem betroffenen Ohr ist eine unerwünschte Nebenwirkung und das stärkste Argument gegen diese Therapiemethode mit Gentamizin (Sennaroglu L et al. 2001; Södermann ACH et al. 2001 in Frimberger) (3).
Eine Langzeitbeobachtung von 1977 an 55 Patienten zeigt, dass nach der Behandlung 95 % der Patienten schwindelfrei waren - Ohrdruck und Tinnitus verschwanden zu einem Drittel der Fälle. Interessant an dieser Studie ist die Zielsetzung der intratympanalen Behandlung mit ototoxischen Substanzen (Gentamicin). Ausgehend vom endolymphatischen Hydrops als Ursache, will man hier das sekretorische Innenohrepithel therapeutisch schädigen, damit es nicht mehr zur Ausbildung eines Hydrops kommt. Die Funktionsminderung vestibulärer Sinnesepithelien wird als erwünschter Nebeneffekt in Kauf genommen. Als Begleittherapie werden neutrophe Vitamine und Ozothin gegeben, um die Hörzellen zu schützen. (25)

3.12.2.2.2 Transtemporale Neurektomie

Neurektomie des Nervus vestibularis zur Ausschaltung der Gleichgewichtsfunktion.
Die Indikation stellt ein erhaltenes soziales Gehör dar. Bei bestehendem Hörvermögen wird der transtemporale Zugang (durch den Schädelknochen) gewählt. Die Operation erfolgt in Vollnarkose. Durch spezielle Narkoseverfahren wird eine Hyperventilation zur intrakraniellen Druckreduktion erzielt. Unter geringer extraduraler Anhebung des Temporallappens, im Wesentlichen durch das Felsenbein hindurch (medial des oberen Bogengangs) erfolgt die Eröffnung des inneren Gehörgangs. Dabei wird das Ganglion vestibulare Scarpae exzidiert (Helms J, 1996 in Frimberger).

3.12.2.2.3 Translabyrinthäre Neurektomie

Sie ist indiziert, wenn kein Hörvermögen mehr vorhanden ist. Operativ erreicht man sowohl den Hör- als auch den Gleichgewichtsnerv direkt durch das Innenohr. Unter lokaler Betäubung werden beide Nerven durchtrennt. Der transtympanale Zugangsweg hat sich dazu bewährt. (6) Hierdurch wird bei einem Teil der Patienten der im Folgenden zitierten Studie der Tinnitus gemildert oder vollständig gebessert. (26)
Die Risiken bestehen u. a. in einer Infektion, da der intrakranielle Raum eröffnet wird.
Auch hier tritt als Folge zunächst (wie nach der Ausschaltung des Gleichgewichtorgans durch die Gentamicininstilation) Dauerschwindel auf. Dieser lässt meist innerhalb von Tagen oder Wochen nach. Besonders ältere Menschen haben allerdings u. U. längere Umstellungsprobleme mit Schwindel und stärkeren Gangunsicherheiten für Monate bis zu zwei Jahren. (15)

3.12.2.2.4 Labyrinthektomie

Die Indikation ist ein weitgehend ausgefallenes Labyrinth. Das bedeutet, dass kein ausreichendes soziales Gehör mehr vorhanden ist und wiederholte oder dauernde Gleichgewichtsstörungen auftreten, die die Lebensqualität wesentlich einschränken.

Sie wird vorgenommen, wenn Patienten die Allgemeinanästhesie, wie sie für die Neurektomie notwendig ist, nicht tolerieren können, da sie auch in Lokalanästhesie vorgenommen werden kann (Helms J, 1996 in Frimberger).

Bei allen operativen Eingriffen am Innenohr wie der Sakkotomie oder der Durchtrennung des VIII. Hirnnerven (Neurektomie), der Labyrinthektomie sowie auch der nicht–operativen Gentamicinbehandlung zur Ausschaltung des Gleichgewichtsorgans ist zu bedenken, dass im Verlauf der Erkrankung auch das andere Gleichgewichtsorgan (zusätzlich) betroffen werden kann.

Studienergebnisse:

Zur Sakkotomie:

Studien zur Sakkotomie im Vergleich zu „Scheinoperationen“ (wobei lediglich der Warzenfortsatz ausgeräumt und ein Paukenröhrchen gelegt wurde) zeigten vergleichbare Ergebnisse. Es könnte sich also auch um einen Placeboeffekt handeln. (10)
Eine Studie zur chirurgischen Behandlung stellt fest, dass von den 409 operierten Patienten der Studie nur bei 90 eine Operation indiziert gewesen wäre. Das frühe Stadium mit fluktuierendem Hörverlust ist in vielen Fällen reversibel, stellt jedoch - der amerikanischen Studie nach - bereits eine Indikation für Sakkotomie dar. So zeigte ein 5-Jahres-follow-up eine völlige Remission des Schwindels von 48 %. Das Hörvermögen von 48 % blieb unverändert und bei 52 % verschlechterte es sich weiter. Tinnitus wurde in 8 % beseitigt und das Völlegefühl im Ohr verschwand bei 56 %. Ein Patient hatte völligen Hörverlust nach der OP. Dies Ergebnis ist unabhängig von der jeweiligen Technik der Sakkusoperation und schließt den endolymphatischen Shunt mit ein. (27)
Eine englische Analyse von 100 endolymphatischen Shunt-Operationen am Mastoid an 89 Patienten mit klassischer Morbus Menière-Erkrankung kam zu folgenden Ergebnissen: Schwindelkontrolle wurde in 81 % erreicht. (Im Detail besserten sich 88 % der einseitig und nur 63 % der beidseitig Erkrankten). Wesentliche Hörverbesserung erzielten 19 % der operierten, keine Veränderung erfuhren 55 % und eine Verschlechterung entstand in 26 %. (28)

Zur Labyrinthektomie:

Die transtemporale Neurektomie des Vestibularisnerv ist der Studie nach im Vorteil gegenüber einer möglichen Labyrinthektomie. Letztere ist eine destruktive Behandlungsmethode mit unzuverlässigem Ergebnis, da Reste von funktionierendem Sinnesepithel enthalten bleiben können. (26). Dieser Eingriff kann nach langjährigem Verlauf erfolgen. Er ist allerdings nur im Einzelfall vorzunehmen. (10)

Zur Neurektomie:

Im Spätstadium der Erkrankung ist die (transtemporale) Neurektomie des Vestibularnerven am effektivsten (bes. mit Exzision des Scarpa Ganglion). Im 5-Jahres-follow-up von 52 Patienten war der Attackenschwindel zu 94 % beseitigt. Das Gehör war in 16 % verbessert und in 64 % unverändert. Tinnitus war in 33 % beseitigt und das Völlegefühl im Ohr bei 47 %. Die Komplikationen waren hier allerdings höher mit Hörverlust in 4 %, transitorischer Gesichtslähmung zu 3 % und inkompletter Kompensation zu 20 %. Die Indikation setzt die komplette Taubheit des betroffenen Ohres voraus.

Zur Gentamicin-Therapie:

Die Langzeitstudie der Gentamicin-Therapie (über 11 Jahre hinweg) zur Behandlung des Morbus Menière zeigte eine Beseitigung des Schwindels von 89 %. Drei Patienten der 11 Therapieversager zeigten danach Lagerungsschwindel. Das Gehör besserte sich bei 13 % und stabilisierte sich in 54 %. Es ist ein risikoarmes Behandlungsverfahren. Bei 6 Patienten entstand bei der Gentamicin-Instillation durch das Paukenröhrchen eine Otitis media. Nach der Gentamicin-Therapie bleiben meist vestibuläre Restfunktionen erhalten. Der hintere Bogengang wird hierbei nicht ausgeschaltet. Die Studie kommt zu dem vergleichenden Schluss, dass die Stabilisierung des Gehörs gleichermaßen gut erfolgt durch Gentamicin-Therapie, Sakkulotomie wie auch Neurotomie. (18)

Ergebnisse einiger Medikamentenstudien:

Mehrere Forschungsprojekte eruieren die optimale Wirkdosis von Betahistin, das seit langem zur Standardtherapie gehört. Hier zeigen, besonders im Frühstadium des Morbus Menière, höhere Dosen sehr gute Erfolge bzgl. Attackenschwindel, Tinnitus und Gangunsicherheit. Auffällig ist allerdings in dieser relativ großen Studie, dass sich die untersuchten Parameter Audiogramm, kalorische Testung und Nystagmuskontrolle kaum verändert haben. Somit könnte hier ein Placeboeffekt vermutet werden. (22)

Bei Innenohrerkrankungen untersuchte eine Studie an 30 Probanden mit Tinnitus und Hörstörung das Medikament Nimidipin. Darunter waren vier Studienteilnehmer mit diagnostiziertem Morbus Menière . Diese erfuhren bezüglich des Attackenschwindels völlige Remission. Bei drei Probanden normalisierte sich das Hören und der Tinnitus verschwand. (23) Dies stellt kein repräsentatives Ergebnis dar, sollte nach Ansicht des Verfassers aber aufgrund der guten Ergebnisse weiterhin verfolgt werden.

Eine weitere Medikamentenstudie u. a. an 40 Probanden mit Morbus Menière stellte signifikant bessere Ergebnisse bei Behandlung mit Papaverin und niedermolekularem Dextran fest. Das Ergebnis entstand im Vergleich zu verschiedenen anderen Medikamenten. (24)

4. Osteopathische Literatur

Die Datenbank der Akademie für Osteopathie wurde nach themenrelevanten Studien durchsucht. Hiervon wurden drei Studien bestellt und bewertet. Eine Studie konnte nicht zur Verfügung gestellt werden. Eine Anforderung vom Autor blieb unbeantwortet. Darüber hinaus wurde die eigene umfassende osteopathische Bibliothek themenspezifisch untersucht.

Eine Diplomarbeit von Bachmann/Koop zum chronischen Vertigo untersucht den Einfluss osteopathischer Behandlung auf Schwindel aller Art ab 12 Wochen Dauer. Die Studie schließt u. a. Morbus Menière aus der Untersuchung aus. Aufgrund der beobachteten Häufung von Schädel– und Halswirbelsäulentraumen in der Anamnese bildet dies den Hauptansatzpunkt der Behandlung und der Betrachtung. Anamnese und osteopathischer Befund wurden - im Sinne der Ursachenforschung - daraufhin untersucht. Der behandelten Gruppe sollte eine Placebogruppe (Sham-Behandlung mittels Homöopathie, also Globuli ohne Wirkstoff, und Gespräch von 45 Minuten Dauer) gegenüber gestellt werden. Im Ergebnis blieb der Nutzen offen, da beide Gruppen eine wesentliche Verbesserung bezüglich Lebensqualität und Schwindelsymptomen erfuhren. Schädelverletzungen wurden in der Anamnese lediglich zu 10-15 % angegeben, 13 % hatten ein Schleudertrauma. Die Hypothese, dass dem Schwindel voraus gegangene Schädel– und HWS-Traumen ursächlich seien, bestätigte sich nicht. Hauptbehandlungsort war der Schädel. In der Behandlung des Abdomens zeigte sich die Regio hypochondrica dextra bei der Hälfte der Patienten besonders auffällig. Zusätzlich wurden bei 40 % der Patienten die Regio laterales dextra und die Regio inguinalis dextra behandelt. 40 % hatten in der Anamnese eine Bauchoperation. Bei 45 Patienten wurde keine Diagnose gestellt, bei 30 % ideopathischer Schwindel diagnostiziert. Die Diskussion stellt heraus, dass bezüglich der Messinstrumente eine visuelle Analog-Skala bezüglich Schwindelintensität, -dauer und Schwindelhäufigkeit aussagefähiger gewesen wäre. Die Voraussetzung zu einer neuen Studie sollte die vorliegende Diagnose sein. (29)

Eine Untersuchung des „Sotto-Hall“-Tests mit medizinischen Messmethoden bei Patienten mit Lebererkrankungen stellte R. Bohl-Mortier 1998 im Rahmen ihrer

Diplomarbeit an. Der allen Osteopathen bekannte Test durch Barral et al. (1989) untersucht die viszero-somatischen Zusammenhänge zwischen Leberstörung und Hämodynamik, messbar am Radialispuls. Ähnlich, jedoch nur im Liegen und inhibitorischem Druck am Abdomen, gingen Finet und Williame 1992 vor. Die vorliegende Studie bedient sich zur Erfassung des Radialispulses moderner Methoden der Medizin, um die exakten Ergebnisse statistisch auszuwerten. Die Population wurde anhand veränderter Laborwerte, die sich auf die Leber beziehen lassen, ausgewählt. Das Ergebnis bestätigt Barrals Untersuchungen insofern, dass eine Pulsänderung nach Inhibition der Leber auftrat. Somit ist dies ein Hinweis darauf, dass eine Leberbehandlung die Hämodynamik verbessert. (30)

Eine funktionelle Verbindung zwischen Cranium und Diaphragma untersucht die Diplomarbeit von Koschella 2007. Zur Deutung des beobachteten Phänomens wird das Tensegrity-Modell herangezogen. Im Experiment mit zwei Untersuchern wird beurteilt, welche Auswirkung ein vom Untersucher ausgeführter Seitshift des Diaphragmas auf das craniale System zeigt. Letzteres wird von einem zweiten Untersucher kontrolliert, der den Schädel während der Aktion beurteilt. Die Studie und die hierzu umfassend dargestellte Literatur stützt von vielen verschiedenen Seiten den wesentlichen Einfluss der „natürlich auftretenden Querrestriktionen im menschlichen Körper“. Das Ergebnis des Experiments zeigt sehr große Übereinstimmung des experimentell ausgeführten Diaphragmashifts mit der adäquaten Änderung im cranialen System, so dass eine Abhängigkeit zwischen Cranium und Diaphragma beobachtet wurde. Zusätzlich wurde in einem weiteren Schritt mittels Inhibition festgestellt, dass Dysfunktionen mit Ursprung am Cranium nicht durch das Diaphragma zu beeinflussen sind. Der Teil der Literaturstudie zum Tensegrity-Modell kommt zum Schluss, dass von vielen Autoren Vergleiche zu den faszialen Strukturen des Körpers gezogen werden. Diese stellen allerdings bislang unbelegte Hypothesen der Autoren dar. (31)

In ihrem Buch „Diagnose- und Therapiekonzepte in der Osteopathie“ beschreiben Hinkelthein/Zalpour in Kasuistik 49 eine Patientin mit chronisch persistierenden Schwindelattacken, die deswegen bereits mehrfach umgekippt sei. Eine Diagnose konnten weder der HNO-Arzt noch der Neurologe stellen. Eine Magenoperation ging dem Schwindel u. a. voraus. Die Verdachtsdiagnose zeigte insbesondere Dysfunktion in

HWS und BWS infolge einer Omentum-minus-Retraktion. Den Pathomechanismus vermuten die Autoren in der aus dem vorgenannten Befund resultierenden Durchblutungsstörung der Arteria vertebralis. (32)

De Coster/Pollaris erwähnen in ihrem Buch „Viszerale Osteopathie“, Kapitel V über Gallenblase und Leber, unter den aufgeführten Organbeschwerden u. a. das gelegentliche Auftreten von Schwindel. (33)

Hebgen führt in seinem Buch „Viszeralosteopathie - Grundlagen und Techniken“ die Leberbeziehungen zu ihrem Umfeld detailliert aus.
Ihre intraperitoneale Lage lässt den Bezirk um die Area nuda aus, womit der direkte Kontakt zum Zwerchfell hergestellt ist. Die Leber wiegt zwischen 1,5 bis 2,5 kg. Durch ihre Lage im Spannungsfeld zwischen Unterdruck im Thorax und vermehrtem Druck durch die abdominellen Organe reduziert sich die wirksame Lebermasse auf ca. 400 g.
Osteopathische Ketten verursachen über anatomisch-funktionelle, oft fasziale Verbindungen Fernwirkungen von der Ursache zum Symptom. Beispielhaft führt er eine Bewegungsstörung der Leber aus, die sich über das Diaphragma und über die Pleura Parietalis auf die Pleurakuppel überträgt. Hier entwickeln die zervikopleuralen Bänder als Anpassung an die gestörte Dynamik unphysiologische Gewebezüge, die sich auf die unteren Halswirbel übertragen. Eine Fehlstellung der Halswirbel entsteht, und als parietales Symptom kann sich eine Zervikobrachialgie entwickeln.
Ebenso kann aus einer Bewegungsstörung der Leber eine reflektorisch-vegetative osteopathische Kette entstehen. Die Dysfunktion der Leber verursacht einen sympathisch-afferenten Informationsfluss, der auf segmentaler Rückenmarksebene reflektorische Tonusveränderungen der segmentalen Skelettmuskulatur verursachen kann. Der veränderte Muskelzug bewirkt möglicherweise eine Dysfunktion der segmental zugeordneten Wirbel – ggf. auch eine Blockade. (34)

Barral/Mercier weisen im „Lehrbuch der Visceralen Osteopathie“ Band 1 auf die Indikation für eine Lebermanipulation zur Behandlung der muskuloskelettalen Dysfunktion bei thorakalem Engpass-Syndrom hin. Hier liegt oft die Ursache einer Periarthritis der rechten Schulter. Die Inhibition am 10. Intercostalraum in der

Medioclavicularlinie rechtsseitig würde den Bewegungsumfang des Schultergelenks um 30 % - 40 % erweitern, wenn die Ursache im Leberbereich zu behandeln ist. (35, S. 84)

In Band 2 beschreibt Barral den Sotto-Hall-Test. Hier wird durch Kopfrotation die Skalenuslücke mit ihren durchlaufenden Strukturen getestet. Ist der Raum durch Verdickung eines Pleurabandes, des inkonstant vorhandenen M. scalenus minimus oder einer Dysfunktion der ersten Rippe verengt, nimmt der Radialispuls während der Testung an Intensität ab.
Insbesondere nach viszeralen Manipulationen konnte Barral durch Doppler–Untersuchungen eine verbesserte Hämodynamik in Arm oder Kopf nachweisen. Das Wirkprinzip hierfür ist noch nicht ausreichend erforscht. Sicher zeigt sich Barral in der Annahme, dass es sich aufgrund der Schnelligkeit der arteriellen Reaktion um einen Nervenreflex handeln muss. (35, S. 10)

In „The Thorax“ beschreibt Barral im Kapitel über Neurologische Probleme verschiedene Triggerpunkte, die im Zusammenhang stehen mit dem N. phrenicus. Dieser entspringt dem cervicalen Plexus, verläuft auf dem M. scalenus anterior und zieht zum Zwerchfell und der Leberkapsel. Von hieraus zieht ein abdomineller Ast des N. phrenicus zum Punkt von „Mussy“ am knöchernen Ende der 10. Rippe. Dies ist ein von Barral so genannter Triggerpunkt. Die Inhibition des „Mussy“-Punktes wirkt sich auf alle Organe und Bereiche aus, die vom N. phrenicus innerviert werden. Dieser Punkt ist besonders effektiv dazu geeignet, die Mobilität und Motilität der thorakalen Organe, der Gallenblase und des oberen Magens zu stimulieren.
Ein weiterer Triggerpunkt liegt in der Fossa supraclaviculares. Posteromedial hiervon liegt die A. vertebralis. Sanfte Behandlung hier kann die Blutversorgung zum hinteren Bereich des Gehirns verbessern, was besonders hilfreich ist bei Schwindel oder Gleichgewichtsstörungen. (36, S. 107)

Vaskuläre Störung in der hinteren Schädelgrube kann ebenfalls durch eine Kompression des N. phrenicus mit den Symptomen Schwindel, Tinnitus, Gleichgewichtsstörungen etc. ausgelöst werden. (52, S. 115)

5. Relevanz des Themas und Stand des Wissens

Die Schwindelpatienten durchlaufen oft viele Praxen diverser medizinischer Disziplinen, dennoch oft ohne sichere Diagnosestellung. Schwindel ist jedoch das zweithäufigste Leitsymptom vieler schwerwiegender Erkrankungen. Die Prävalenz von Schwindel liegt, in Abhängigkeit vom Alter, zwischen 17 % und 32 % und bei den Hochbetagten über 80 Jahren bis zu 39 %. (37).

Der Morbus Menière stellt eine Ausschlussdiagnose gegenüber vielen ähnlichen Beschwerdebildern dar. Die American Academy of Otology, Head and Neck Surgery hat 1995 hierzu diagnostische Kriterien formuliert, welche bereits im diagnostischen Teil ausgeführt wurden. Diese Empfehlungen sind aus Sicht der Deutschen Gesellschaft für Neurologie allerdings nicht ausreichend zur differenzialdiagnostischen Abgrenzung und klinischen Sicherung der Diagnose. (4)

Bestimmte Schwindelarten wie der zervikale Attackenschwindel sind in der neurologischen Literatur noch gar nicht beschrieben worden. Auf dem 6. Henningsymposium 2008 forderten HNO-Ärzte und Neurologen: „Wir benötigen dringend einen objektiven Nachweis des zervikogen bedingten Schwindels, da es im neurologischen Schrifttum funktionale zervikale Störungen nicht gibt.“ (6) Das impliziert, dass hier ggf. Fehldiagnosen gestellt werden, indem z. B. vertebragener Schwankschwindel unter psychogenem Schwindel subsummiert wird und der Patient somit keiner adäquaten Therapie zugeführt wird. Darüber hinaus sind diese Patienten „von vornherein von einer gezielten Handgrifftherapie im Bereich der HWS auszuschließen“. (38)
Selbst bei Morbus Menière-Patienten stellt die AWMF Leitlinie der Neurologen einen Zusammenhang mit vertebrobasilären Gefäßanomalien sowie Gefäßelongation her. (37) Dies wurde allerdings in der neuen Ausgabe der Leitlinien nicht mehr erwähnt und scheint allgemein umstritten zu sein. Hierzu gibt es jedoch möglicherweise in der Pathologie des Hydrops des häutigen Labyrinths ein Korrelat. Ursache für die fehlerhafte Endolymphproduktion könnte in der Störung der Elektrolytregulation auf Basis vasomotorischer Störungen liegen. Der Autor selbst versieht das Satzende jedoch mit einem Fragezeichen. (8)

Im umgekehrten Fall entwickelt sich häufig reaktiv aus einem organischer Schwindel ein phobischer Schwankschwindel. Dieser wird oft jahrelang nicht diagnostiziert, da der Patient den Facharzt wegen des Schwindels aufsucht. Der Zusammenhang mit angstauslösenden Gedanken ist dem Patienten selbst oft nicht bewusst. (4)
Die psychische Komponente ist bei dem Symptom Schwindel nicht zu vernachlässigen, das zeigen viele Studien. Und selbst bei Studiengruppen mit ausschließlich Ohrproblemen zeigten sich Schwindelsymptome in ähnlichem Ausmaß wie bei phobischem Schwindel. Die abgeleitete Forderung lautet, dass das Assessment von psychiatrischen und autonomen Symptomen mit der otologischen Evaluation von Schwindel parallel laufen sollte. Dies sei wichtiger als die Beurteilung der Schwindelqualität. (40)

In Verbindung mit inneren Organerkrankungen tritt Schwindel z. B. auf bei wesentlichen Herzerkrankungen (ggf. mit Synkope), die differenzialdiagnostisch betrachtet werden müssen und wegen des möglichst abzuwendenden gefährlichen Verlaufs nicht übersehen werden dürfen. (39)

Es besteht ein großes Patientengut mit Schwindelsymptomen in osteopathischen Praxen. Aus vorgenannten Gründen und der Komplexität sowie Eigendynamik müssen wir dieses Krankheitsbild ernst nehmen und jeweils geeigneter Diagnostik und Therapie zuführen. Unvoreingenommen offen sollte unsere osteopathische Untersuchung den Patienten im Ganzen betrachten und die Therapie dementsprechend Anwendung finden. Vielfach wird die Therapiestrategie von vornherein auf HWS und Kopfbereich beschränkt. In der Literaturrecherche konnten vielfach funktionelle Zusammenhänge zwischen Schwindelentstehung und den Strukturen im Leberbereich gefunden werden.

5.1 Hintergrund der Fragestellung

Schulmedizinische Interventionen wie Medikamentenverordnung, 9-malige Ganglion stellatum-Blockade sowie die durchgeführte Sakkotomie des Saccus endolymphaticus konnten im (Anhang) beschriebenen Fall nichts gegen den Morbus Menière ausrichten.

Abgesehen von der fraglichen Indikationsstellung zur vorgesehenen Ausschaltung des Vestibularorgans durch die Labyrinth destruierende Gentamicin-Instillation zeigt die durchgeführte Literaturrecherche zusätzliche Kritikpunkte auf:
Einerseits sind operative Komplikationen sowie Hörverlust möglich. Zusätzlich kann auch das zweite Labyrinth erkranken und somit zur Dekompensation des Gleichgewichtssinns führen.
Andererseits ist das zu erwartende Ergebnis offen: „Dass es keinen „Königsweg" in der Therapie zwischen den Anfällen gibt, soll … eine Übersicht Morgensterns aus dem Jahre 1985 zeigen, in der er die Therapieversager bei 739 Patienten, die innerhalb von 25 Jahren zur Behandlung in die HNO-Abteilung der Universität Düsseldorf kamen, ausgewertet hat. Alle Verfahren, ob medikamentös oder chirurgisch, zeigen – bis auf die Durchtrennung des Gleichgewichtsnervs - je ein Drittel Therapieversager." (15)

Weitere Studien zeigen zudem auf, dass bei Morbus Menière-Patienten eine regelmäßige Verbindung von Ängstlichkeit und Schwindel besteht. Aus Angst vor dem nächsten Anfall kann sich infolge somatopsychischer -und psychosomatischer Prozesse ein sogenannter „reaktiv psychogener Schwindel" entwickeln. Dabei kann die Angst so groß werden, dass sie selbst als Unsicherheit und Schwindel bis hin zu einem Gefühl des Drehschwindels empfunden und zu einer eigenen Krankheitskomponente wird. (7)
Über Jahre rezidivierende, wie auch immer geartete Schwindelattacken stellen schließlich eine chronische Erkrankung dar – mit all ihren Besonderheiten und typischen Auswirkungen auf die Persönlichkeit und Krankheitsbewältigung.

Um die eingangs gestellte Frage beantworten zu können, muss die medizinische Diagnostik des Attackenschwindels abgeschlossen sein. Das schließt die Beurteilung der Psyche unbedingt mit ein. Somit ist sichergestellt, dass der Patient die adäquate Therapie erfährt. Bei unsicherer Diagnose oder fehlendem Behandlungserfolg ist die osteopathische Therapie angezeigt. Die osteopathische Befundung ergab hierbei eine Primärstörung im Leberbereich. Mögliche Zusammenhänge zum Symptom Schwindel konnten durch osteopathische sowie medizinische Literaturrecherche hergestellt werden.

6. Material und Methoden

6.1 Studiendesign: Single-case Study

Bei dieser Studie handelt es sich um eine Einzelfallstudie (Single-case Study). Die Auswahl des Patienten erfolgte willkürlich aufgrund des unerwartet raschen Behandlungserfolgs und des ungewöhnlichen Behandlungsansatzes.
Review von 8 Behandlungen. Die zeitlichen Abstände von zunächst wöchentlichen Terminen vergrößerten sich ab der fünften Behandlung auf vierwöchentliche Termine.
Der Beobachtungszeitraum lag zwischen dem 13.10.2006 und dem 06.02.2007.
Ein follow-up erfolgte am06.022007.

6.2 Zielparameter

Hauptzielparameter ist die Reduktion des Attackenschwindels gemessen an der Numerischen Rating-Skala NRS.

6.3 Ärztliche Diagnose

Vor Studienbeginn muss die ärztliche Differenzialdiagnostik bezüglich des Attackenschwindels, unter Einbeziehung etwaiger psychischer Komponenten, weitestgehend abgeschlossen sein.

6.4 Einverständniserklärung

Ist dem Anhang beigefügt.

6.5 Messinstrumente

Zielparameter	Messinstrument	Messzeitpunkt
Attackenschwindel	Numerische Rating-Skala NRS	Vor jeder Behandlung

6.5.1 Numerische Rating-Skala NRS

Als Zielparameter zur Verifizierung der Schwindelintensität dient die verbale Abfrage auf einer Skala von 0 (kein Schwindel) bis 10 (Attackenschwindel). Die NRS ist als standardisiertes Messverfahren in der Physiotherapie akzeptiert worden.(41)

6.5.2 Anamnese, osteopathischer Befund und Behandlung

Die Anamnese, der Befund und Behandlungsparameter sowie der Verlauf wurden im praxiseigenen Dokumentationsbogen systematisch protokolliert. Als Leitfaden für die Nachfragen während der Anamnese wurde eine Checkliste zum Thema Schwindel aus der Checkliste XXL genutzt (siehe Anhang). (12) Die Befunderhebung erfolgte nach osteopathischen und physiotherapeutischen Standards. Hierzu wurde dem Patienten die NRS verständlich erklärt. Somit ist eine möglichst objektive Einordnung bezüglich der Intensität des Attackenschwindels durch standardisierte Fragestellung möglich. Zudem wurde jeweils die Schwindelqualität, -dauer und –häufigkeit abgefragt. In gleicher Weise wurde bezüglich der Nebenbefunde und Begleitsymptome verfahren, um mögliche Zusammenhänge zu identifizieren.

6.5.3 Interview über den Verlauf

Zu Beginn eines jeden Termins wurde der Verlauf reflektiert und dokumentiert.

6.5.4 Allgemeiner Befund- und Behandlungsbogen für Dokumentation

So, wie er in der durchführenden Praxis üblich ist. Er ist der Anlage beigefügt.

6.5.5 Auswertung

In Tabellenform werden die Daten einer Befundänderung den jeweiligen Beschwerden gegenüber gestellt, um einen Überblick über den Beobachtungszeitraum zu gewinnen.

7. Ergebnisse

7.1 Ärztliche Diagnosen und Vortherapie

Aktuelle Diagnosen:

1972	**Diagnostizierter gefäßbedingter Morbus Menière in Verbindung mit seit 1971 zunehmender Schwerhörigkeit und Tinnitus.**
1977	**Mehrere Hörstürze nach Sakkotomie.**
2004	**Z. n. lapraskopischer Cholecystektomie wobei stärkere Verwachsungen mit dem Umfeld bestanden, welche die Op. erschwerten. Ulcera ventriculi und Gastritis mit Heliobacter pylori.**
20.04.2006	**MRT der HWS: Unkovertebralarthrose, Osteochondrose und Retrospondylose C5-TH1. Spondylarthrose C6/7 mit neuroforaminaler Einengung durch Disc bulging, rechts Pelottierung des Duralsack, Spinalkanalstenose 1 cm; Beschwerdeursache durch Wurzelreizung C6/7 rechts möglich.**
29.09.2006	**Der neurologische Befund zeigt keine Hinweise auf Schädigung des zentralen Neurons.** **Die Schilderung der Schwindelattacken sind typisch peripherer Natur, verbunden mit phobischem Schwankschwindel. Schwindelambulanz produziert Drehschwindel mit Übelkeit bei Kopfdreh nach rechts und zwischenzeitlich Schwankschwindel.** **Es konnte keine vestibuläre Störung nachgewiesen werden. Hier zeigt sich die Änderung des Morbus Menière, der sich nun eher als eine Variante eines benignen paroxysmalen Lagerungsschwindels (BPLS) festlegen lässt.** **Zusätzlich ist Schwankschwindel aufgetreten.**

Vortherapie bezüglich der Schwindelattacken:

Medikamentös	Medikamente brachten keinen entscheidenden Erfolg, wurden bis 1991 gegeben.
Homöopathie	Seither werden täglich prophylaktisch sowie im Schwindelanfall bzw. bei beginnendem Schwindel (Aura?) ausschließlich homöopathische Mittel intramuskulär gespritzt. Diese halfen bis 2006 gut.
Ganglion Stellatum Blockaden	9-malig 1978 blieb ohne Erfolg
Sakkotomie	1977 blieb ohne Erfolg

Der Patient ist Hörgeräteversorgt, da rechts nur 20 % Hörfähigkeit besteht. Dies steigert die Hörfähigkeit auf 85 %.
Abgeschlossene psychotherapeutische Behandlun

7.2 Ergebnisse der osteopathischen Befunde und Therapie

7.2.1 Anamnese bezüglich der Schwindelattacken

Änderung des Schwindelcharakters mit den neu aufgetretenen Schwindelattacken. Davor bestand Drehschwindel mit der typischen Symptomentrias des Morbus Menière.

Auftreten	Kein aktueller Auslöser bekannt. Schwindelfrei 1982-89. Nach Scheidung 1991: einmal monatlich Attacke.
Qualität des Schwindels	Attackenschwindel
Subjektive Wahrnehmung	Attacke: gerichteter Schwankschwindel nach hinten links. Im Intervall: Schaukelgefühl
Dauer der Schwindelattacke	Attacke: bis zu 6 Minuten, meist unter 2 Minuten Schaukelgefühl: 20 Minuten
Auslöser	Positionsunabhängig. Bei Drehung im Bett oft in letzter Zeit. Aber auch spontan ohne erkennbaren Zusammenhang.
Unsicherheit bei Bewegungen oder Gehen	ja
Auditive Symptome	Tinnitus und Hörminderung (kein Ohrdruck)
Vegetative Symptome	Übelkeit bis Erbrechen, Hitzegefühl, Schwitzen
Neurologische Symptome	Kribbelparästhesie und Schmerz im rechten Arm.

7.2.2 Zusammenfassung der osteopathischen Befunde

Untersuchung:

Der Unterberger-Tretversuch und Romberg-Test zeigten (nur) im Erstbefund eine deutliche Störung des rechten Vestibularorgans.

Der rechte Arm und Schultergürtel sind insgesamt schwach. Neurologisch o. B. abgeklärt.

Der Patient hat große Mühe, sich aufzurichten oder aufrecht zu halten. Es fehlt an physischer Kraft und psychischem Vermögen um die Muskulatur zu aktivieren, welche der Schwerkraft entgegen wirkt. Der Schwerpunkt ist nach vorne unten rechts verlagert.

Statik:

Die Statik ist geprägt von einem Seitneigungsmuster in frontaler Ebene und Flexion.

Kompensation fehlt hier.

Massive Fehlstatik der unteren Extremität (Valgusstellung in Knie- und Sprunggelenk) und strukturelle Dysfunktion der Füße und rechten Fibula leiten über in eine Beckentorsion.

Die gesamte HWS und BWS ist in unharmonischer Rechtskonvexität eingestellt.

Einzelne Scheitelpunkte können eruiert werden in TH6/7, TH1 sowie C5/6, wobei hier „Schiefhalsstellung“ des Kopfes besteht.

Durch den resultierenden extremen Schultertiefstand mit Protraktion entstehen Scapula alatae und Innenrotation des rechten Armes mit entsprechenden Dysfunktionen.

Befunde aus dem Listening, der Palpation sowie Bewegungsprüfung:

- Rechter Fuß (Bänderriss und Narbe Hammerzehen-Op.)
- Fixierung des aufsteigenden Colon und der Leber
- Restriktionen im Bereich des ehemaligen **Leberbettes der Gallenblase** und der reflektorisch involvierten **Rippen**
- Die ca. 2,5 cm lange, quer verlaufende Narbe von der Gb-Op. ist verklebt und gerötet
- Dysfunktion aller Sphincter und des Ligamentum Hepatoduodenale bis hin zu DUO 2 mit seinem Ductus choledochus und der Leber selbst, ihrer Aufhängungen sowie des Omentum minus

- Verringerte Mobilität und Motilität der angrenzenden Organe wie die rechte Niere
- Somato-viscerale Rippendysfunktion und Dreierkomplex BWK 4 und 6/7
- Funktionelle Rippendysfunktion: 1.-4. Rippe links sind Inspirationsrippen
  5.-10. Rippe rechts sind Expirationsrippen
- Strukturelle Rippendysfunktion: 1. Rippe rechts tief und posterior:
  Single-Rip-Torsion
- Zwerchfelldysfunktion obere und untere Appertur
- Spannung im Mediastinum auf Höhe TH3

Zusammenfassung der wesentlichen cranio-sakralen Befunde:

- SBS-Kompression und rechtsseitige Condyläre Kompression
- Seitneigungs-Rotationsstrain rechts
- Lumbosacrale Kompression
- Sacrum in Gegennutation mit geringer Seitneigung bei ILA links tief
- Gestörte Membranspannung, die aufgrund des fehlenden primären Atemmechanismus ihre reziproke Spannung nicht leben kann und somit u. a. zu massiven liquiden Störungen führt. Die Mittellinienfunktion ist aufgehoben.
- Spannung in der spinalen Dura linksseitig
- Op.-Narbe im Innenohr und Os temporale mit Mastoid intraossär (Sakkotomie),
- Bewegungsstörung Co/C1 rechts sowie C2/3, Spannung im Tentorium cerebelli
- Spannung in der cranialen Dura mit möglicher Stauung des venösen Blutrückflusses
- Restriktive Strukturen um das Os temporale und Occiput verengen das Foramen jugulare als Durchtrittspforte.

7.2.3 Osteopathische Dysfunktion

Die Hauptdysfunktion ist die Geweberetention im Leberbett der ehemaligen Gallenblase. Diese involviert den gesamten oberen linken Quadranten. Durch die Leberfixierung ist ebenfalls das Zwerchfell direkt involviert.

Über anatomisch-funktionelle und evtl. fasziale Verbindungen setzt sich die Spannung im Narbengebiet der vorangegangenen Cholecystektomie über das Diaphragma bis in den Schultergürtel, die HWS und das Kranium fort.
Zusätzliche Dysfunktionen steigen von den Hammerzeh-operierten Kleinzehen bds. mit Hyperpronation der Vorfüße und Genu-Valgum über fasziale Ketten auf, die vom Metatarsale 5 ausgehen.
Die Hauptbehandlung setzt somit an den Restriktionen am Leberbett der entfernten Gallenblase und der Lebermobilisierung mit den jeweils verbundenen somatischen Dysfunktionen sowie ihrer Befestigung und Aufhängung (Omentum minus mit Lig. hepatoduodenale und Lig. hepatogsatrikum, Lig. coronarium, Lig. triangulare dextrum und sinistrum, Lig. falciforme, Lig. hepatorenale und V. cava inferior) an.

Barral: Elastizitätsverlust stört das Gleichgewicht der Faszien und Membranen. Dies bedeutet für die Organe bezüglich ihrer Mobilität und Motilität eine neue Achse und damit neuen Drehpunkt der Bewegung. Völliger Bewegungsverlust des betroffenen Organs kann seine Funktion auf Dauer stören und das Organ schädigen. (35)

7.2.4 Ergebnisse der osteopathischen Behandlung

(siehe Fallbericht im Anhang)

Hauptzielparameter Attackenschwindel:

Wesentliche Reduzierung des Attackenschwindels bezüglich Intensität von NRS 10 hin zu dem Gefühl, der Schwindel würde beginnen, d. h. Schaukelgefühl mit einer Intensität von NRS 1-2. Die Häufigkeit des Attackenschwindels von mehrmals täglich reduzierte sich auf ein ca. alle drei Tage auftretendes Schaukelgefühl nach zwei Behandlungen. Ein follow-up nach ca. vier Monaten bestätigte dies Ergebnis.

Der Schiefhals und die Lotabweichung von C7 als Nebenbefund:

Die Lotabweichung von C7 vollzog sich auf mehreren Ebenen (Becken, TH 6/7, TH1, C6/7) in die gleiche Richtung. Eine Kompensation der massiven Seitabweichung aus der Schwerelinie findet nicht statt.

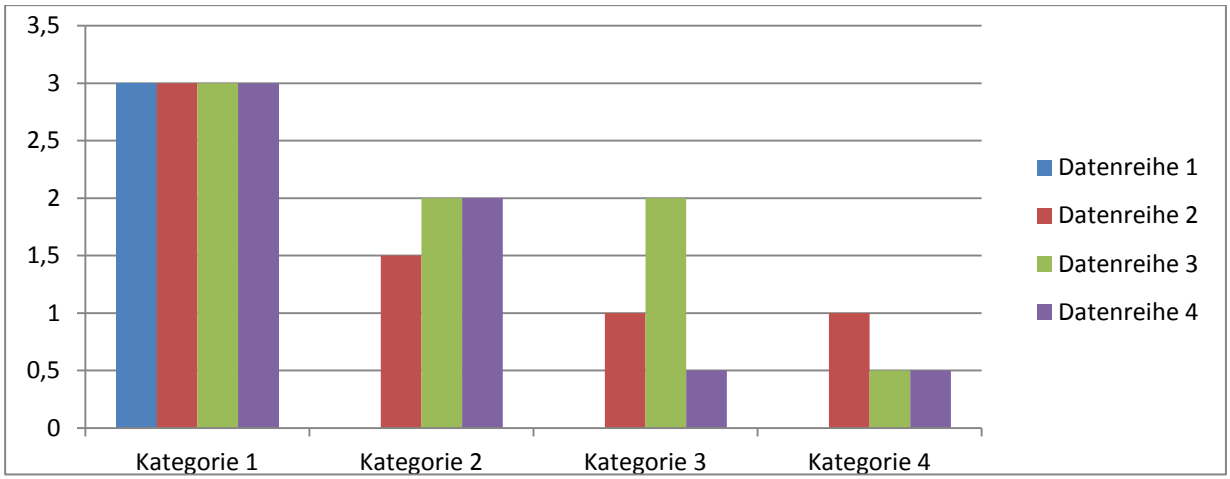

HWS C5/6 (rot)	BWS TH1 (grün)	TH 6/7 (lila)	Beckenstand (blau)	Kategorie
+++	+++	+++	+++	1 = 1. Behandlung
+(+)	++	++	0 = Gradstand	2 = 2. Behandlung
+	++	(+)	0 = Gradstand	3 = 3. Behandlung
+	(+)	(+)	0 = Gradstand	4 = follow-up

Der Schiefhals und die Lotabweichungen reduzierten adäquat zum Attackenschwindel.

Beobachtung:

Besonders schnell zeigte sich der Zusammenhang der jeweiligen Leberbehandlung mit der Reduzierung der Lotabweichung der Wirbelsäule.

C5/6 reagierte direkt nach der ersten Behandlung, die intensiv die Leberpumpe mit Recoil einsetzte. TH 6/7 löste sich direkt nach Anwendung der Funktionellen Techniken von Dr. Johnston.

7.3 Verlaufsdokumentation

Die Behandlungen sind gekennzeichnet von ängstlicher Schwindelvermeidung. Lagerungsübungen bzw. Übungen zur vestibulo-spinalen Bahnung und für das propriozeptive System werden abgelehnt.

Der Patient wünscht weiterhin wöchentliche Sitzungen, wobei längere Abstände therapeutisch angezeigt sind. Durch die rasche Besserung des Attackenschwindels scheint der Angst vor Rückfällen so begegnet zu werden.

Da regelmäßig leichte Schwindelgefühle mit NRS 1-2 auftreten, die der Patient mit dem möglichen Beginn von Schwindelattacken assoziiert, wird die Behandlung nach der vierten Behandlung in vier wöchigen Abständen fortgeführt.
Die persistierende „Schiefhalsstellung“ und resistente Dysfunktionen, die diese begründen könnten, rechtfertigen dies. Zudem besteht eine Vielzahl struktureller Dysfunktionen, die die Kompensationsfähigkeit des Organismus im faszialen System massiv beeinträchtigen, so dass ausgeglichene statische Verhältnisse nicht erreicht werden können. Zudem besteht noch die Brachialgie mit Kribbelparästhesie.

Besonders therapieresistente Dysfunktionen betreffen die Hyperpronation der Vorfüße mit Hypertonus insbesondere der lateralen Zehenstrecker mit massiver Valgisierung der Fuß- und Kniegelenke.
Die 6/7 Rippe und Brustwirbel sowie C5/6 fielen weiterhin leicht nach rechts aus der Lotlinie. Der rechtsseitige Tiefstand von Schultergürtel und Schulterblatt war bis zum follow-up am 6.02.2007 weitgehend ausgeglichen. Hier lag einerseits im Bezug auf das axiale und fasziale System die größte Abweichung. Andererseits bestand die Muskelschwäche des rechten Armes und der Schultergürtelmuskulatur, möglicherweise durch Überdehnung der cervicalen und brachialen Nervenplexen bzw. der Muskulatur, vermutlich schon lange.
Entsprechend besserte sich der Nebenbefund der Brachialgie nahezu vollständig.
Die lumbo-sakrale Kompression persistierte ebenso wie die durale Spannung im Op.-Gebiet des Os temporale. Leber und Zwerchfell scheinen in einem Bereich, vermutlich um die V. cava inferior, fixiert zu bleiben. Der Haltetonus ist gering. Flexionshaltung dominiert, jedoch richtet sich der Patient nun häufiger auf. Das Seitneigungsmuster in der frontalen Ebene reduzierte sich weitgehend, Kompensation im axialen System fand nicht statt.

Besonders schnelle Erfolge erzielte die erste Behandlung im völligen Ausgleich der Beckenringdysfunktion, der sich kontinuierlich erhielt. Ebenso verbesserten sich die Befunde der HWS reaktiv auf die erste Behandlung am Leberbett, so dass kaum direkt an der HWS selbst mobilisiert wurde. Nach Durchführung der Lebermobilisierung korrigierte sich reaktiv die Spannung im Tentorium cerebelli sowie der Kopfgelenke weitgehend.

Besonderheiten im Behandlungsverlauf zeigte der direkte Mobilisierungsversuch, an der (massiv eingeschränkten) Bewegungsbarriere für Rechtsrotation in BWK 6/7. Dies löste Attackenschwindel (Drehschwindel) mit massiven vegetativen Begleitsymptomen aus. Im Anschluß durchgeführte funktionelle Behandlungstechniken waren problemlos erfolgreich durchfürbar. Hier lag also keine primäre strukturelle Gelenkstörung vor, sondern eine viscero-somatische Dysfunktion.

Die therapieresistenten Rippen 6/7 verbesserten ihre „Atmungsbewegung" durch Arbeit mit den Chapmanpunkten. Dies blieb aber ohne dauerhaften Erfolg und musste mehrfach wiederholt werden.

„Leberdrainage" mittels „Liver dance" konnte wegen der Starrheit des Thorax erst später durchgeführt werden. Danach war der Brustkorb elastischer.

Nach Behandlung, die direkt an TH1 und an der 1. Rippe ansetzte, verstärkte sich die Kribbelparästhesie des Armes für einige Tage. Ursache hierfür ist vermutlich die primäre Hypermobilität der HWS in Verbindung mit den strukturellen Dysfunktionen.

Während des Beobachtungszeitraums, kurz vor dem follow-up, trat eine ca. 20 Sekunden dauernde Drehschwindelattacke auf. Vermutlicher Auslöser war ein Zahnarztbesuch mit Zahnextraktion (danach auch massive Verschlechterung der physischen Befunde) in Verbindung mit einer akuten Sinusitis und besonderem Stress.

An nahezu allen Terminen wies der osteopathische Befund auf die Hauptdysfunktion im ehemaligen Leberbett der Gallenblase hin. Nach der vorgenannten Attacke dominierten craniale und cranio-cervicale Dysfunktionen, die dann zuerst behandelt wurden.

Zu Beginn der Therapie konnten schwindelauslösende Ursachen nicht identifiziert werden, da er in völlig entspannter Atmosphäre zu Hause genau so auftreten konnte wie in stressigen Zeiten. Beim follow-up gab der Patient an, dass der bei NRS 1 noch selten auftretende Schwindel besonders durch Drehen im Bett ausgelöst wird.

7.4 Auswertung des Zielparameters Attackenschwindel

Ergebnis Attackenschwindel anhand der NRS

Die Gegenüberstellung der erhobenen Daten zeigt eine wesentliche Reduzierung des Schwindels von NRS 10 (Attackenschwindel) mehrfach täglich auftretend, hin zu einem, ca. alle drei Tage empfundenen Gefühl, dass der Schwindel beginnen wolle (NRS 1-2). Dies Ergebnis wurde nach zweimaliger Behandlung erreicht.

	1. Behandlung 13.10.2006	2. Behandlung 25.10.2006	3. Behandlung 30.10.2006	Follow-up 06.02.2007
Schwindel	NRS 10	NRS 10	NRS 1-2	NRS 1
Qualität	Schwankschwindel	Schwankschwindel	Idee eines Beginns	Idee
Dauer	bis zu 20 Minuten	ca. 20 Sekunden	mehrfach täglich	Moment
Häufigkeit	mehrfach täglich	ca. alle drei Tage	ca. alle drei Tage	Selten

Lotabweichung von C7 als nebenbefundliches Korrelat:

Die Statik zeigt ein unkompensiertes Seitneigungsmuster nach rechts in frontaler Ebene.

Es wird der entsprechende Scheitelpunkt der Wirbelsäulenkrümmung betrachtet.

Die Lotabweichung wird wie folgt angegeben:

+ = leicht, ++ = mittel, +++ = stark, (+) entspricht dem halben Wert.

	Datum	C 5/6	TH 1	TH 6/7	Beckenstand
1. Behandlung	13.10.2006	ca. 20 Grad +++	SGÜ-Tiefstand +++	BWS links konvex +++	Beckentorsion
2. Behandlung	25.10.2006	+(+)	++	++	Beckengradstand
3. Behandlung	30.10.2006	+	++	(+)	Beckengradstand
Follow-up	06.02.2007	+	(+)	(+)	Beckengradstand

Die Gegenüberstellung der Ergebnisse von Attackenschwindel NRS 1-2 und wesentlicher Reduzierung der Fehlstatik nach der zweiten Behandlung zeigt mögliche kausale Zusammenhänge auf.

8. Diskussion

8.1 Diskussion zu Material und Methoden

Zur ärztlichen Diagnose

Ärztlicherseits konnte keine klare Diagnose erstellt werden.

Aufgrund der offen gebliebenen Frage nach dem schwindelauslösenden Mechanismus und seiner Ursache wurde eine gründliche Literaturrecherche durchgeführt. Das Wissen um den Unterschied des jeweils mehr oder weniger typischen Schwindelcharakters der beteiligten Diagnosen Morbus Menière, BPLS und (reaktiver?) phobischer Schwindel stellt die Voraussetzung für eine genaue Beobachtung und Analysierung des Schwindels dar. Die klinische Entscheidungsfindung darüber, welche Therapie durchgeführt werden muss, ist hiervon abhängig.

Studienmodell: qualitative Forschungsarbeit

Hier lehrt das Leben, nicht die Theorie. Durch die Befundaufnahme des Patienten alleine generierte sich die unorthodoxe Fragestellung, die diese Arbeit beantworten will: Behandlung des Attackenschwindels an der Restriktion im Leberbett der entfernten Gallenblase.

Durch genaue Beobachtung der Veränderungen am Körper des Patienten während oder nach der gezielten Intervention konnten konkrete Ergebnisse erzielt werden und - durch Vergleich mit weiteren Ergebnissen im späteren Verlauf - Analysen erstellt werden.

Numerische Rating-Skala NRS

Hilfreich war hier die Festlegung der NRS-Skala auf den Wert 10, wenn es um Attackenschwindel geht. Um weitere Schwindelarten abzugrenzen, wie etwa psychogenen Schwindel, wäre eine entsprechende Festlegung auf einen Wert in Verbindung mit dem jeweiligen Schwindelcharacter sinnvoll.

Praxiseigener Dokumentationsbogen

Gut: er ist offen für alles, was befundet wird, gibt nichts vor und engt nicht ein.

Schwierig ist hier allerdings die Auswertung: Die Befunde müssen in einem zeitlichen Zusammenhang in eine Tabelle übertragen werden, um eine Übersicht über den Verlauf und mögliche weitere Zusammenhänge zu gewinnen.

Interview über den Verlauf

Dies könnte einfacher und valider durchgeführt werden, wenn der Patient zusätzlich bereit wäre ein Patiententagebuch zu führen.

Lotabweichung von C7

Die Gegenüberstellung der Ergebnisse bezüglich der Reduzierung des Attackenschwindels stellten zeitliche Zusammenhänge zur Lotabweichung von C7 heraus. Letzteres ist ein physiotherapeutisches Messinstrument, das die Wirbelsäulenachse in der Frontalebene beurteilt. Um das Kopflot mit zu erfassen, wäre die Protuberentia des Os Occiputale besser als Referenzpunkt geeignet gewesen. Das Lot zum Processus spinosus von S1 hätte mit einem Maßband abgemessen werden können. Hierdurch könnte die Validität des Tests für quantitative Studien gesteigert werden.

Single-case Study im Review

Während der Betrachtung des Phänomens und der Begleitung des Patienten konnten beobachtete Faktoren beschrieben, bewertet und später analysiert werden. Dies können künftigen Studien zum Thema Morbus Menière nutzen, die richtigen Fragen zu stellen, nicht die falschen Ausschlusskriterien (z.B. die Psyche betreffend) zu wählen, Untersuchungsmethoden zu justieren (Lot C7, NRS), neue Messinstrumente zu finden (Morbus Menière spezifischer Fragebogen zur Lebensqualität). Somit dient die Single-case Study dazu, neue Studien zu fördern. Der Review zeigt, dass mit der Intervention ein längerfristiges Ergebnis bezüglich des Hauptzielparameters Attackenschwindel erreicht wurde. Weitere Nachuntersuchungen könnten durchgeführt werden.

8.2 Diskussion der Ergebnisse vor dem Hintergrund der Literatur

Analyse der ärztlichen Diagnosen und des Verlaufs:

Aussagen über gefäßbedingten Morbus Menière wurden in der aktuellen Literatur nicht gefunden. In den 60-er Jahren wurde Morbus Menière vor allem auf Gefäßstörungen zurückgeführt, welche die Durchblutung des Innenohres beeinflussen. (19)

Der Patient erlitt (vor und nach der Sakkotomie) mehrere Hörstürze. Der akute Hörausfall (Hörsturz) entsteht durch eine Durchblutungsstörung der Arterie Labyrinthi, die das Innenohr versorgt. Sie entspringt entweder aus der A. basilaris (aus der Verschmelzung der beiden Aa. vertebralis entspringend) oder der A. inferior anterior cerebelli (Vertebrobasiläres Stromgebiet). (45)

Therapien, die auf die Entlastung des Hydrops abzielten, brachten genauso wenig wie medikamentöse Therapie oder Blockaden des Ganglion stellatum zur Verbesserung der Kopfdurchblutung. Letztere verbesserte jedoch (kurzfristig) das Gehör.

Die aktuellen Diagnosen lauten sehr vage: „Änderung des Morbus Menière“, „Variante des BPLS“, undefinierter „phobischer Schwankschwindel“, der auch ein „reaktiver phobischer Schwankschwindel“ sein kann, wie er häufig infolge eines pathophysiologisch bedingten Morbus Menière entsteht. Ursächlich wurde ein multifaktorieller Schwindel konstatiert.

Die „typisch periphere Natur“ des Schwindels schließt eine zentrale Störung aus.

Warum keine vestibuläre Störung nachgewiesen werden konnte, obwohl die Drehbewegung des Patienten sowohl in der Schwindelambulanz als auch während der osteopathischen Therapie sowie durch den Unterberger-Tretversuch und Romberg-Test (ausschließlich in der Erstbefundung) einen Drehschwindel mit allen nur erdenklichen vegetativen Symptomen auslösen konnte, ist nicht nachvollziehbar.
Gleichzeitig werden aber Medikamente gegen vestibulären Schwindel verordnet. Zudem ist auch die Labyrinth destruierende Gentamicin-Instillation, zur endgültigen Ausschaltung des Vestibularapparat vorgesehen.

Eine Diagnose oder Erklärung für den neu aufgetretenen Schwankschwindel ist nicht erstellt worden, sodass die Indikation für die vorgesehene Ausschaltung des Vestibularapparats durch Gentamicin-Instillation fraglich ist.

Die Vorerkrankungen und der Verlauf lassen deutlich auf eine Störung der Hämodynamik schließen. Ein möglicher Pathomechanismus wurde nicht gefunden.

Morbus Menière stellt eine Ausschlussdiagnose dar. Eine Vielzahl an Differenzialdiagnosen muss gestellt werden, um andere Schwindelursachen auszuschließen. Es gibt keine einheitlichen Kriterien zur Diagnosestellung. Allerdings ist das endolymphatische Geschehen und ein innenohrbedingter Schwindel eine Voraussetzung für die Diagnose Morbus Menière. Dieser bestehende Pathomechanismus hat im Verlauf individuell unterschiedliche Auswirkungen und dementsprechende Symptome.Diagnose erschwerend kommt hinzu, dass Morbus Menière insbesondere im Beginn mit wechselnder Symptomatik auftritt. Zudem kann auch der manifeste Morbus Menière lange „pausieren“. Jeder in Folge auftretende Schwindel muss erneut differenzialdiagnostisch betrachtet werden (Schaaf S. 52).

Der gutartige Lagerungsschwindel (BPLS): tritt häufig bei Morbus Menière als zusätzliche Schwindelkomponente auf (Schaaf S. 66). Der Pathomechanismus ist hier ein ganz anderer. Otholitenpartikel brechen (meist) von der Macula utriculi ab und lagern sich in den Bogengängen ab. Durch Kopfdrehung gerät die Endolymphe mit dem Partikel in Bewegung und löst BPLS-spezifischen Schwindel aus. Durch einfache Lagemanöver kann dies gut behandelt werden.
Ursächlich sind Degeneration, Entzündung, Trauma oder auch genetische Anlagen. (2)
Auslöser kann aber auch eine Ohroperation oder eine Migräne bedingte Gefäßverengung sein, die zur Degeneration im Innenohr führt und dort Otolithenpartikel freisetzt.(43)

Der psychogene Schwindel ist eine (häufige) Ausschlussdiagnose, an die gedacht werden sollte, wenn keine otologischen, neurologischen oder internistischen Organstörungen vorliegen. Diese sollte von einem Psychiater oder Psychosomatiker ausgeschlossen werden. (2)
Aus Angst vor der nächsten Schwindelattacke kann im Verlauf des Morbus Menière mit seinem zugrundeliegenden Pathomechanismus reaktiv ein psychogener Schwindel einsetzen, der sog. reaktive psychogene Schwindel (Schaaf S. 35).

Wertung der Sakkotomie vor dem Hintergrund der Literatur:
Die Sakkotomie zeigte im Vergleich zu einer "scheinoperation" vergleichbare Ergebnisse, weshalb ein Placeboeffekt nahe liegt.
Die Studien zeigten zunächst gute Ergebnisse nach Sakkotomie. Tatsächlich ist das Ergebnis allerdings schwer einzuschätzen, da die untersuchten Zielparameter „relativ" sind: so bezieht es sich einmal auf eine „Besserung" des Attackenschwindels oder auch auf Schwindelkontrolle.
Die Indikation zur Sakkotomie ist bereits im fluktuierenden Frühstadium des Morbus Menière gegeben. Da dies reversibel ist oder die Diagnosestellung zumindest erschwert, sind Ergebnisse hieraus schwer abzuleiten.
Oft fehlen ausreichende Langzeitergebnisse, während denen sich ggf. erneut Schwindel einstellt.
Die Ergebnisse von 151 Morbus Menière-Patienten nach Sakkotomie stellt Frimberger in seiner Dissertation 2007 vor: Bei 69 % der erstoperierten Patienten besserten sich Dauer, Schwere und Frequenz der Schwindelanfälle dauerhaft, wobei ein Drittel der Patienten vollkommen beschwerdefrei wurde. Die mittlere Nachbeobachtungszeit betrug 85,3 Monate.Komplikationen traten bei 11 Patienten auf. Bei 4 Patienten kam es zu einer Duraverletzung und bei 3 Patienten zu einer Bogengangeröffnung mit anschließender Ertaubung. (3)Zudem stellt die Studie einen Zusammenhang zwischen Hörsturz und postoperativem Befund her: Bei Hörstürzen auf der operierten Seite besserten sich Schwindel-Dauer, Schwindel-Häufigkeit und Hörfähigkeit weniger.
Da der Patient häufige Hörstürze sowohl vor als auch nach der Sakkotomie erlitten hat, es sich zudem um einen „gefäßbedingten" Morbus Menière handelt und auch durchblutungsfördernde Medikamente keine entsprechende Wirkung zeigten, kann hier ein Hinweis auf eine gestörte Hämodynamik abgeleitet werden.

Der Zervikale Schwindel:

Die Möglichkeit eines zervikalen Schwindels bzw. einer vertebrobasilären Insuffizienz wurde nicht untersucht. Die MRT-Befunde bestätigen ein ausgeprägtes zervikales Syndrom mit den Symptomen Brachialgie und Kribbelparästhesie. Neurologisch wurden keine Nervenschäden im Bereich der HWS festgestellt. Die Literaturrecherche zur Differentialdiagnose des zervikalen Schwindels sowie die Schiefhalsstellung würden dies jedoch als notwendig erachten. Zervikale Syndrome, insbesondere das zervikoenzephale Syndrom, können durch Vestibularisstörung – abhängig von der Kopfhaltung - u. a. Schwindel auslösen.Die Pathogenese basiert auf vier Theorien:

- Die vaskuläre Theorie, die von einer Einengung der A. vertebralis ausgeht, die bes. während Kopfdrehungen zu einer Mangeldurchblutung im Bereich der A. labyrinthi, der cochleovestibulären Kerne und des Hirnstamms führen.
- Die neurale Theorie besagt, dass sympathische Nervenelemente irritiert und über den periarteriellen Gefäßplexus ebenfalls die vorgenannte Durchblutungsminderung bedingt.
- Auch besteht die Möglichkeit einer Kombination von vorgenannten vaskulären und neuralen Störungen.
- Die Rezeptorenhypothese geht von Segmentstörungen im oberen Zervikalbereich aus, die Schwindel und Nystagmus verursachen. (2)

Die Symptome eines zervikalen oder vertebralen Attackenschwindels sind denen des Morbus Menière sehr ähnlich.

Die knöchernen Osteochondrosen in Verbindung mit dem Achsenknick führen bes. auf der Konkavseite der HWS zu einer Konvergenzbewegung der Facettgelenke und Verkleinerung der Foramina intervertebralia mit ggf. Drosselung der A. vertebralis und Irritation des N. sympathicus.(38)

Eine propriozeptive Ursache kann durch Störung der Gelenkrezeptoren der oberen HWS (zervico-okulärer-Reflex, COR) zugrunde liegen.(44) Reduzierte Nackenmobilität verstärkt das Auftreten des COR. (48) Der COR (cervico-okulärer Reflex) induziert Augenbewegungen als Reaktion auf propriozeptive Signale des Nackens. Er adaptiert innerhalb von 10 Minuten, nachdem Nacken-Propriozeptoren und Sicht wieder übereinstimmen. (49)

Analyse der osteopathischen Befunde, Therapie und Verlauf:

Der neu aufgetretene Attackenschwindel tritt als systematischer Schwindel auf, meist als gerichteter Schwankschwindel, bei dem der Patient immer das Gefühl hat, nach hinten links zu kippen oder zu fallen. Selten treten Drehschwindelattacken auf. Zusätzlich können Übelkeit, Erbrechen und Gangunsicherheiten dazu kommen. Dem systematischen Schwindel liegt im Allgemeinen eine Erkrankung des Vestibularapparats zugrunde. (47)(2)

Der zentrale Schwindel wurde schulmedizinisch ausgeschlossen. Somit liegt vermutlich ein peripher-vestibulärer Schwindel vor wie z. B. bei Morbus Menière und BPLS.
Dies könnte den positiven osteopathischen Befund im Romberg- und Unterberger-Test in der ersten Befundung erklären. Im späteren Verlauf blieb der Test jeweils negativ, sodass nach der ersten Behandlung kein vestibulärer Schwindel (mehr?) vorlag. Hier ist anzumerken, dass sich der Patient beim Unterberger-Tretversuch mit vorgehaltenen Armen um ca. 45 Grad nach rechts drehte. Die Toleranz der normalen Abweichung nach rechts beträgt 60 Grad, sodass das Ergebnis nicht eindeutig ist. (2, S. 44)

Die Erkrankung des Vestibularapparats kann jedoch auch durch eine vertebrobasiläre Insuffizienz infolge HWS-Syndrom auftreten. (8) Die Geweberetention im Leberbett der Gallenblase führt zu Fehlstatik und Lotabweichung von Kopf und Wirbelsäule, die vermutlich die Degenerationen und Funktionsstörungen in HWS und BWS verursachten. Radiologisch wurden diese im MRT nachgewiesen. Hier trifft die Hypermobilität der HWS auf massive Gewebezüge, die von caudal her Gewebestress auslösen. Neben den bekannten faszialen Ketten, die sich jedoch auch individuell entsprechend der Funktion des Organismus ausbilden, sei auch auf das Venenkreuz zur Stabilisierung der Herzbasis im Körper hingewiesen. Die im Listening eruierte Hauptspannung im Bereich der V. cava inferior trägt ggf. so die Spannung im Leberbereich direkt über die Verankerung der V. cava superior weiter in Halsfaszie, Schädelbasis und Arm. In diesem Spannungsbereich verläuft auch der N. phrenicus.

Die Schwindelattacken wurden mehrfach während Rotationsbewegungen (Therapie, Schwindelambulanz und Drehen im Bett) ausgelöst. Im Falle des beschriebenen Patienten wurde der Attackenschwindel mit vegetativen Begleiterscheinungen bei der

inkongruenten Rechtsrotation des Rumpfes gegenüber der HWS einmalig während der Therapie in dem Moment ausgelöst, als die BWS in Bereich TH 6/7 an ihre Barriere für die Rechtsrotation eingestellt wurde. Hiermit ist eine funktionelle Störung der Wirbelsäulenbewegung durch die inneren Fixierungen im Leberbereich beobachtet worden. Der auslösende Mechanismus des Schwindels liegt mittlerweile eindeutig in einer Drehbewegung.

An dieser Stelle muss sich der Therapeut einen Behandlungsfehler eingestehen, den zu vermeiden allen Lesern zu empfehlen ist. Der Befund und die Statik des Patienten zeigen eine Bewegungsstörung der leberassoziierten Segmente bzw. deren sympathischer Versorgung in TH 7-10 auf. Ohne aktuell ausreichende Vorbehandlung der beteiligten Organe wurde die BWS an die Bewegungsgrenze geführt, um die strukturelle Fehlstellung zu korrigieren. An dieser Barriere für Rechtsrotation in der BWS angekommen, vollführte die HWS eine übermäßige Weiterführung der Bewegung nach rechts, nachdem sie zuvor relativ zur BWS-Rotation in Linksrotation verharrte – hierdurch kam es zum Attackenschwindel.

8.3 Schlussbetrachtung

Die Analyse und Synthese der Intervention vor dem Hintergrund der Literatur findet den Pathomechanismus des Attackenschwindels (mit verstärktem Tinnitus und Hörverschlechterung, Brachialgie und Kribbelparästhesie) in den durch die Geweberetention des Leberbettes mit Lotabweichung von Kopf und Wirbelsäule bedingten Dysfunktionen von HWS/BWS und Cranium. Die durchgeführte Leberbehandlung mit Reduzierung der Geweberestriktion wirkt sich über die Beeinflussung neurologischer/neurovegetativer und vaskulärer Strukturen auf die Hämodynamik im Ohr-/Kopfbereich aus. (Drei Behandlungen werden im Fallbericht ausgeführt. Siehe Anhang)
Ebenso sind die sensomotorische Regulation, Stell- und Haltereflexe des Nackens und der Augen (COR) beteiligt, auf welche zur Vollständigkeit im Anhang eingegangen wird.

Der wesentliche Unterschied zu vorangegangenen Studien und allgemeinen Lehrmeinungen besteht in der Tatsache, dass die Therapie an der Geweberetention am Leberbett der entfernten Gallenblase ansetzt. Im Folgenden sind mögliche Zusammenhänge von Leberbehandlung und Schwindel im beschriebenen Fall aufgeführt:

Die Geweberetention im Leberbereich bei z. n. Cholecystektomie ist aufgrund der Vorgeschichte mit einer Jahre zuvor bereits diagnostizierten Cystitis der Gallenblase besonders rigide. Infolge verklebte wahrscheinlich die Gleitfläche des visceralen Organs Gallenblase mit dem chirurgischen Indikatororgan Peritoneum. Das reduzierte die Mobilität der beteiligten Organe und damit auch ihre Motilität.

Die intraperitoneale Lage der entfernten Gallenblase hat eine Narbenbildung zur Folge. Das Peritoneum wird in diesem Bereich vom N. phrenicus (Ramus phrenicoabdominalis) versorgt. Zusätzlich zum N. phrenicus sind hier reichlich sympathische und parasympathische Nerven durchtrennt worden. Welche Wirkung auf übergeordnete Zentren des ZNS von möglichen Reinnervationsversuchen der Nervenstümpfe ausgehen, ist unklar.

Hinkelthein beschreibt in seinem Buch (S. 224) neurologische Zusammenhänge zwischen Dysfunktionen der Thorax-/Oberbauchorgane zu Störungen im Bereich C3-5 sowie der SCG-Region über eine Phrenicus-Irritation. Dieser versorgt u. a. Leberkapsel und Peritonealüberzug der Gallenblase und entspringt insbes. aus C4.

Dieser Patient weist wesentliche degenerative Befunde im MRT der gesamten HWS, insbesondere C5 bis TH1 auf. Fasern aus diesem Segment schließen sich über den N. subclavius dem N. phrenicus an. Möglicherweise kann hier die abdominale Phrenicus-Irritation neben der vorgenannten faszialen Kette eine direkte Nervenirritation im Plexus brachialis bewirkt haben. Die Kribbelparästhesie und Brachialgie entsprechen dem Versorgungsbereich des N. musculocutaneus.

Barral/Croibier ordnen die Innervation der Haltestrukturen der Leber dem N. phrenicus zu. Über die Behandlung der hepatischen Ligamente können somit der N. phrenicus und das Zwerchfell beeinflusst werden. (52, S. 118)

In einem alten Anatomiebuch (Gardner, Gray, O´Rahilly 1969:50 S. 349) sind - neben den motorischen Fasern des N. phrenicus für das Zwerchfell und sensorischen Fasern bzgl. Dehnung des Zwerchfells und für ausstrahlende Schmerzen in den Schulter-Nackenbereich – auch sympathische Fasern beschrieben worden, die vasomotorische Funktion haben. Letztere Aussage konnte in neueren Büchern nicht gefunden oder bestätigt werden.

Barral/Croibier weisen darauf hin, dass die Kompression des N. phrenicus zu vaskulären Störungen der hinteren Schädelgrube führen kann. Hieraus können Symptome wie Schwindel, Gleichgewichtsstörungen und Tinnitus resultieren. (52)
Die „Neurologie des vegetativen Nervensystems“ (51 S. 71) zeigt neurogene Störungen der Gallenblase auf. Splanchnikusreizungen führen zu einer Vasokonstriktion.

Die arterielle Versorgung der Leber erfolgt durch die A. hepatica propria, die gemeinsam mit der V. portae hepatis und dem Ductus choledochus durch das Lig. hepatoduodenale (einem Teil des Omentum minus) zur Leber zieht.
Die Geweberestriktion in diesem Bereich kann die Autoregulation der Organdurchblutung beeinflussen, da diese hauptsächlich auf myogenen Mechanismen der glatten Gefäßmuskulatur beruht (Bayliss-Effekt). Ihre Spannung ist eine Reaktion auf die blutdruckbedingte Dehnung der Gefäßwand bzw. genauer: die Differenz zwischen Gefäßinnen- und Gewebsdruck in der Organwand. Steigt der Druck in der Organwand, führt dies zu einer Konstriktion des Gefäßes (Arterie). Drucksenkung in der Organwand führt zu Dilatation der Arterie. (11)

Unmittelbar nach gezielter Behandlung der Geweberestriktion im Leberbett mit verschiedenen Lebertechniken korrigierte sich die Statik in allen Abschnitten beobachtbar. Dies dient der statischen Orientierung, da sich die Gleichgewichtslage des Körpers an der Lotrechten der Schwerkraft orientiert. (2)

Dies führte zudem zu funktionelleren Bewegungsabläufen der Wirbelsäule im Ganzen, insbes. aber in HWS und BWS, sowie des jeweiligen Arthrons. Die damit verbundenen Dysfunktionen der beteiligten propriozeptiven, myofaszialen, neuralen und vaskulären Strukturen wurden normalisiert.
Die aufgeführte osteopathische und schulmedizinische Literatur, aber auch die funktionell-anatomische Betrachtung der Veränderungen der Statik und des Gewebes lassen hierdurch auf eine verbesserte Hämodynamik schließen. Eine Minderperfusion kann Schwindel verursachen. (2, S. 26)

Die funktionelle Beweglichkeit der Halswirbelsäule und Brustwirbelsäule ist u. a. nötig für die dynamische Orientierung, da jede Körperbewegung eine veränderte Umweltbeziehung bedingt. Sie wird von Eigen- und Fremdreflexen geregelt.

Das Gleichgewichtssystem ist multifaktoriell aufgebaut. Dies ist die funktionelle Grundlage der Kompensationsmechanismen, sollte ein oder mehrere Elemente der Körperkontrolle ausfallen.
Auch aus diesem Grunde war die Behandlung der Füße notwendig, um die propriozeptive Information der Afferenzen des gleichgewichtserhaltenden Systems zu verbessern. Dies allerdings steht nicht im Zusammenhang mit der Fragestellung dieser Studie.

Zusammenfassend lässt sich sagen, dass bei diesem Patienten mit Geweberetention infolge Cholecystektomie und vestibulärer Hypofunktion durch die individuelle osteopathische Behandlung im Bereich des Leberbettes der entfernten Gallenblase der Attackenschwindel auslösende Mechanismus beeinflusst worden sein kann. Nebenbefundlich reduzierte sich der Schiefhals und die Lotabweichung der Wirbelsäule in der Frontalebene. Dies zeigt eine Entlastung nervaler, vaskulärer, meningealer und faszialer Strukturen an. Eine verbesserte Hämodynamik kann hiervon abgeleitet werden. Dem Patienten wurde somit die transtympanale Gentamicin-Instillation erspart. Dies hätte die endgültige Ausschaltung des Innenohrs durch die ototoxische Substanz Gentamicin bedeutet. Der mögliche Hörverlust des betroffenen Ohres ist eine unerwünschte Nebenwirkung und das stärkste Argument gegen diese Therapiemethode (vgl. Frimberger).

8.4 Fazit und Ausblick

Die Osteopathie ist ein Therapiekonzept, das den Behandler über einen Befundungsprozess zum Bereich der größten Spannung des Gewebes führt. Hier erwarten wir die Hauptdysfunktion des Patienten, das Problem, das ihn zu uns in die Therapie führt. Wenn der Patient wegen heftigem Attackenschwindel kommt, die Hauptspannung aber im Leberbett der entfernten Gallenblase liegt, sollten sich kritische Fragen stellen. Soll die Behandlung hier beginnen oder verwerfe ich besser das Ergebnis des Befundes und vertraue ganz auf das Erlernte und Erwartete, um die Behandlung an Kopf und Cranium zu adressieren?
Der Prozess der klinischen Entscheidungsfindung und zur reflexiven Überprüfung der therapeutischen Handlung wird als Clinical Reasoning bezeichnet. Hypothesen führen zu Entscheidungen im medizinisch-therapeutischen Prozess (Diagnose, Therapie, Evaluation) auf Basis theoretischer Informationen und praktischer Erfahrungen des Arztes oder Therapeuten (vgl. Pschyrembel).

Restriktionen im Bauchbereich werden vermutlich eher selten verantwortlich sein für Attackenschwindel. Außer Acht lassen sollte man, wie diese Studie zeigt, aber die osteopathisch eruierte Dysfunktion nicht. Wenn auch nicht unmittelbar, sondern - wie die Literaturrecherche zeigt - über funktionelle oder reflektorische Wege erreicht die Behandlung im Bauchbereich auch Kopf und HWS.
Hier zeigt die Studie von Koschella 2007 zur funktionellen Verbindung zwischen Cranium und Diaphragma auf, dass eine Dysfunktion, die vom Diaphragma ausgeht, auch dort behandelt werden muss, es aber dennoch zu adäquaten Veränderungen in Folge am Cranium kommt.

Zweifler seien hiermit dazu aufgefordert, dem osteopathischen Befund zu vertrauen, ihn aber dennoch durch Literaturrecherche und das Behandlungsergebnis kritisch zu überprüfen.
Die Verfasserin dieser Arbeit würde sich über jede veröffentlichte „Kuriosität“ in diesem Sinne freuen, besonders dann, wenn sie durch Literaturrecherche gestützt und nachvollziehbar begründet ist.

9. Literaturverzeichnis

1. **Pschyrembel.** Klinisches Wörterbuch online. Walter de Gruyter 2010. Menière Symptomenkomplex.

2. **Stoll W, Most E, Tengthoff M.** Schwindel und Gleichgewichtsstörungen.Thieme Verlag Stuttgart 2004

3. **Frimberger V.** Dissertation: Retrospektive Untersuchung zur chirurgischen Therapie bei Morbus Menière. Deutsche Nationalbibliothek Leipzig, Ffm, Berlin 2007.

4**. AWMF online.** http://www.uni-düsseldorf.de: Leitlinien für Diagnostik und Therapie in der Neurologie. Thieme Verlag Stuttgart 2008.

5. **Saeed, Shakeel R.** Clinical review: Diagnosis and treatment of Menière`s disease. BMJ. 1998; 316: 368-372.

6. **Scherer H,** Herausgeber. Der Gleichgewichtssinn - Neues aus Forschung und Klinik - 6. Hennig Symposium. Springer Verlag Wien 2008.

7. **Arweiler DJ, Jahnke K, Grosse-Wilde H.** Menière disease an autosome dominant hereditary disease. Laryngo-rhino-otologie 1995; 74(8): 512-5.

8. **Boenninghaus H-G, Lenarz T.** HNO. Springer Medizin Verlag Heidelberg 2007.

9. **Brandis H-J v, Schönberger W.** Anatomie und Physiologie. Urban und Fischer Verlag Stuttgart, München, Jena, Lübeck, Ulm 1995.

10. **Waldfahrer F.** Aktuelle Aspekte zur Behandlung desMorbus Menière. Diagnostische Maßnahmen, medikamentöse Behandlung, Anfallsprophylaxe und chirurgische Therapiemöglichkeit. KIMM e. V. 2010, http://www.kimm-ev.de.

11. **Schmidt RF, Unsicker K.** Lehrbuch Vorklinik. Deutscher Ärzteverlag Köln 2003, Band B: 222.

12. **Sturm A, Zidek W.** Differenzialdiagnose Innere Medizin, Checkliste XXL. Thieme Verlag Stuttgart, New York 2003: 551-2.

13. **Pschyrembel.** Klinisches Wörterbuch. De Gruyter Verlag Berlin 2007.

14. **Pschyrembel.** Klinisches Wörterbuch online. Walter de Gruyter 2008.

15. **Schaaf H.** Morbus Menière. Springer Verlag Heidelberg 2007: 147.

16. **Leitlinien der Deutschen Gesellschaft für Hals-Nasen-Ohren-Heilkunde, Kopf- und Hals-Chirurgie.** Morbus Menière. http://www.uni-duesseldurf.de/AWMF 2004.

17. **Blessing RE, Schlenter WW.** Langzeitergebnisse der Gentamicin-Therapie des Morbus Menière. Laryngo-Rhino-Otologie. 1989, 68: 657-660.

18. **Blessing R, Mann W, Beck C.** Differential diagnosis of benign paroxysmal positional vertigo in Menière`s disease. HNO. 1986; 34 (9): 372-5.

19. **Decher H.** Morbus Menière und zervikale Syndrome. Archiev Oto-Rhino-Laryngology. 1976; 212(4): 369-74.

20. **Vojacek E, Jenkner F.** Über eine Möglichkeit der Objektivierung der vaskulären Genese des Morbus Menière. Monatszeitschrift für Ohrenheilkunde und Laryngo-Rhinologie. 1967; 101: 418-24.

21. **Preibsch-Effenberger R.** Durchströmungsminderung im Arteria-vertebralis-System als UrsacheMorbus Menièreartiger Krankheitsbilder - operative Beseitigung - 5-Jahres-Heilung. Zeitschrift für Laryngologie, Rhinologie, Otologie und ihre Grenzgebiete. 1970; 49: 185-96.

22. **Meyer ED.** Treatment of Menière disease with betahistine dimesilate (Aequamen)-double-blind study versus placebo (crossover). Laryngologie, Rhinologie, Otologie; 64 (5): 269-72.

23. **Theopold HM.** Nimodipine (Bay e 9736) a new therapy concept in disease of the inner ear? Laryngologie, Rhinologie, Otologie; VOL: 64 (12), S. 609-13.

24. **Rossberg G, Krüger EC.** The treatment of sudden deafness and Menière`s disease with papaverin and low molecular weight dexan. Laryngologie, Rhinologie, Otologie; VOL: 56 (2), S. 160-6.

25. **Lange G.** Die intratympanale Behandlung des Morbus Menière mit ototoxischen Antibiotika. 1977; 56: 409-414.

26. **Helms J.** Neurektomie beim Morbus Menière. Laryngologie, Rhinologie, Otologie. 1977; 56: 417-420.

27. **Fisch U.** Surgical treatment ofMorbus Menière. Archieves of oto-laryngology; 212: 385-91.

28. **Moffat DA.** Endolymphatic sac surgery: analysis of 100 operations. Clinical Otolaryngology Allied Science. 1994; 19 (3): 261-6.

29. **Bachmann A, Koop C.** Der Einfluss der osteopathischen Behandlung beim chronischen Vertigo. Datenbank der Akademie für Osteopathie 2004.

30. **Bohl-Mortier R.** Untersuchung des "Sotto-Hall" Test mit medizinischen Messmethoden bei Patienten mit Lebererkrankungen. Datenbank der Akademie für Osteopathie 1998.

31. **Koschella S.** Ist eine funktionelle Verbindung zwischen Diaphragma und Cranium palpierbar? Versuch der Deutung mittels des Tensegrity-Modells - Eine Grundlagenstudie. Datenbank der Akademie für Osteopathie 2007.

32. **Hinkelthein E, Zalpour C.** Diagnose- und Therapiekonzepte in der Osteopathie. Springer Medizin Verlag Heidelberg 2006.

33. **De Coster M, Pollaris A.** Viszerale Osteopathie. Hippokrates Verlag Stuttgrt 2001.

34. **Hebgen E.** Viszeralosteopathie - Grundlagen und Techniken. Hippokrates Verlag Stuttgart 2005.

35. **Barral J-P, Mercier P.** Lehrbuch der Viszeralen Osteopathie. Urban und Fischer Verlag München, Jena 2002. Band 1 und 2.

36. **Barral J-P.** The Thorax.Eastland Press Incorporated Seattle 1991.

37. **AWMF online** http://www.uni-düsseldorf.de: Leitlinien für Diagnostik und Therapie in der Neurologie. Georg Thieme Verlag Stuttgart 2005.

38. **Frisch H.** Programmierte Untersuchung des Bewegungsapparates. Springer Verlag Berlin, Heidelberg, New York 1998.

39. **Sturm A, Zidek W.** Differenzialdiagnose Innere Medizin, Checkliste XXL. Thieme Verlag Stuttgart, New York 2003: 525, 551 ff.

40. **Clark, Sullivan, Fischl, Katon, Russo, Dobie et al.** Symptoms as a clue to otologic and psychiatric diagnosis in patients with dizziness. Bde. 1994; 38 (5): 461-70.

41. **Bildungswerk Physio-Akademie des ZVK.** Handbuch - Standardisierte Ergebnismessung in der Physiotherapie. Wremen: ZVK 2006.

42. **Jones LH.** Strain-Counterstrain. Urban und Fischer Verlag München, Jena 2001.

43. **Büki B, Jünger H, Bauer W.** Schwindel und Gleichgewichtsstörungen. Verlagshaus der Ärzte Wien 2007.

44. **Reker U.** Zervikalnystagmus durch Propriozeptoren der Halswirbelsäule. Laryngo-Otologie 1983; 62(7): 312-314.

45. **Schünke M, Schulte E, Schumacher U et al.** Prometheus-LernAtlas der Anatomie, Kopf- und Neuroanatomie. Thieme Verlag Stuttgart, New York 2006.

46. **Girtler R.** Methoden der Feldforschung. Bohlau Verlag Wien, Köln, Weimar 2001.

47. **Bierbach E.** Naturheilpraxis heute. Urban und Fischer Verlag, München 2009.

48. **Montfoort I, van der Geest JN, Slijper HP, de Zeeuw CI, Frens MA.** Adaption of the Cervico- and Vestibulo-Ocular Reflex in Whiplash Injury Patients. Department of Neuroscience, Erasmus Medical Center Rotterdam. J Neurotrauma 2008 May 13.

49. **Rijkaart DC, van der Geest JN, Kelders WP, de Zeeuw CI, Frens MA.** Short-term adaption of the cervico-ocular Reflex. Experimental Brain Research 2004; 156 (1): 124-8.

50. **Gardner E, Gray DJ, O´Rahilly R.** Anatomy. W. B. Saunders Company Philadelphia, Toronto, London 1969.

51. **Schiffter R.** Neurologie des vegetativen Nervensystems. Springer Verlag Berlin, Heidelberg, New York, Tokyo 1985.

52**. Barral JP, Croibier A.** Manipulation peripherer Nerven. Urban und FischerVerlag München 2005.

10. Anhang

10.1 Abkürzungsverzeichnis

A.	Arteria
BPLS	Benigner paroxysmaler Lagerungsschwindel
BERA	Brainstem evoked response audiometry
BSV	Bandscheibenvorfall
COR	Cervico-okulärer Reflex
CT	Computer-Tomographie
C7	Cervicale 7
CTS	Carpal-Tunnel-Syndrom
CRI	Cranial-Rhythmic-Impulse
dB	Dezibel
D1, D2	Duodenum 1, Duodenum 2
ENG	Elektronystagmographie
EMG	Elektromyographie
ERS	Extension-Rotation-Seitneigung
FRS	Flexion-Rotation-Seitneigung
GL	General Listening
Kp	Kribbelparästhesie
Gb	Gallenblase
HNO	Hals-Nasen-Ohren
LL	Local Listening
Lig.	Ligament
N.	Nerv
NRS	Numerische-Rating-Scala
o. B.	ohne Befund
OMS	Occipito-Mastoid-Sutur
Op.	Operation
P	Pain
SBS	Spheno-Basiläre-Synchondrose
TMG	Temporo-Mandibular-Gelenk
V.	Vene
V	Vertigo (Attackenschwindel)
Z. n.	Zustand nach

10.2 Einverständniserklärung

Hiermit erkläre ich mich einverstanden, Gegenstand einer Single-case Study zu sein, die Frau Evelin van der Hout-Lückhoff über den gesamten Behandlungsverlauf durchführen wird.
Meine persönlichen Daten werden im Rahmen des Datenschutzes vertraulich behandelt, dürfen aber zu Studienzwecken ausgewertet und an Dritte weitergegeben werden.
Die Einhaltung der Schweigepflicht seitens meiner Therapeutin und der Praxis setze ich voraus.
Desweiteren versichere ich, mich nicht in weiterer Therapie zu befinden.

Unterschrift

Wuppertal, den 15.04.2008

10.3 Abbildung: Sensomotorische Regulation

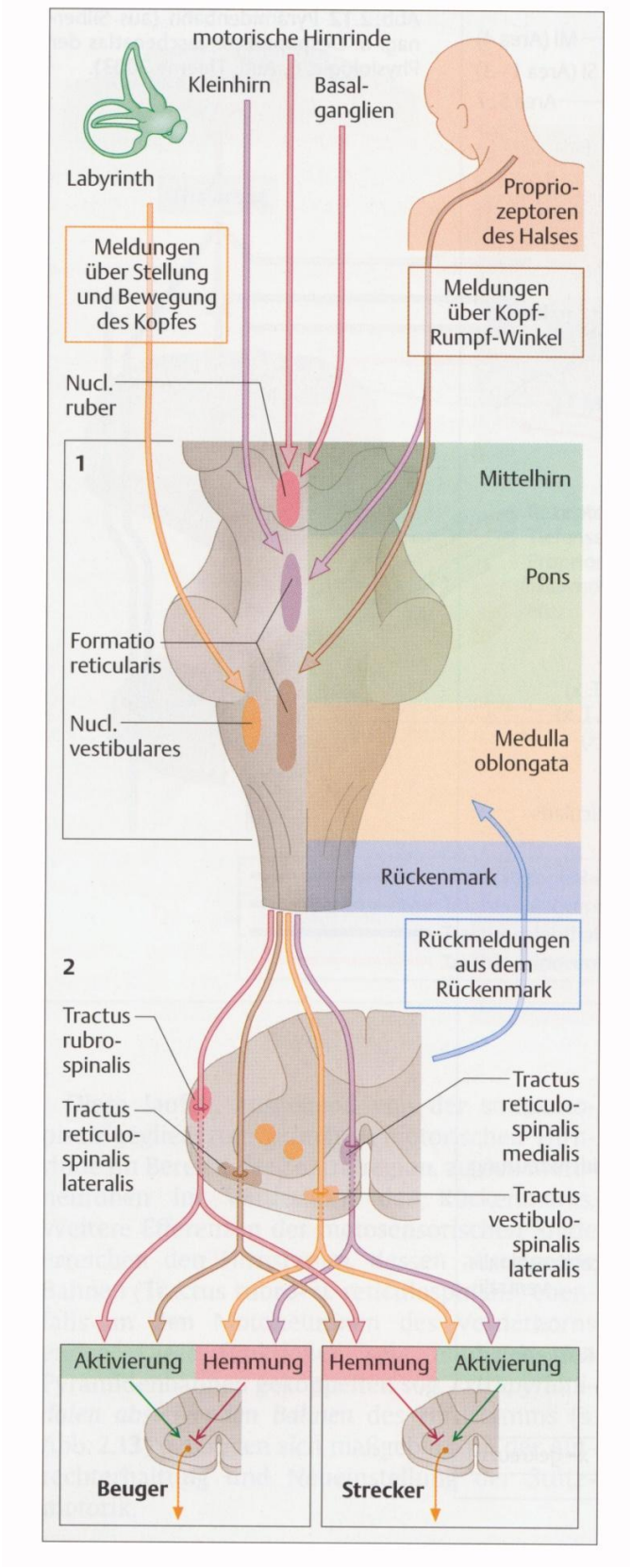

Quelle: Stoll, W.; Most, E. Tegenthoff, M.

Sensomotorische Regulation

Die Skelettmuskulatur wird von Motoneuronen aus dem Vorderhorn des Rückenmarks versorgt, welche wiederum mit den höheren spinalen, motorischen Zentren des Hirnstamms in Verbindung stehen.
Diese Zentren erhalten die Hauptinformation vom Labyrinth mit Meldungen über die Stellung und Bewegung des Kopfes von den Propriozeptoren des Bewegungsapparates (Gelenk- und Sehnenrezeptoren sowie Muskelspindeln) im Bereich des Halses mit Informationen über den Kopf- und Rumpfwinkel.
Die vestibulären Impulse aktivieren die Formatio retikularis, was auf die vegetativen Hirnnervenkerne übertragen wird. Dies kann die häufig begleitende vegetative Symptomatik mit Übelkeit, Erbrechen, Schweißausbruch und Vasokonstriktion erklären. (2, S. 16 ff.) Abbildung hierzu im Anhang.

Die motorischen Zentren des Hirnstammes sind bezüglich der Stützmotorik die Schaltstellen für die Halte- und Stellreflexe, die unwillkürlich die Körperhaltung bzw. das Gleichgewicht aufrecht erhalten.

10.4 Leitfaden für die Nachfragen während der Anamnese: Checkliste zum Thema Schwindel aus der Checkliste XXL (12)

- Umstände beim erstmaligen Auftreten?
- Qualität des Schwindels: Attackenschwindel, Dauerschwindel, einzelne oder wiederholte Attacken?
- Dauer der Schwindelattacke?
- Schwindel in welchen Körperpositionen?
- Plötzliche Stürze ohne Bewusstseinsverlust?
- Schwindel bei Herzbeschwerden, Armbewegungen, Luftnot, körperlicher Belastung?
- Lösen bestimmte Lageänderungen des Kopfes den Schwindel aus?
- Schwindel im Sitzen oder in Ruhe?
- Unsicherheit bei Bewegungen?
- Unsicherheit bei Bewegungen und beim Gehen?
- Schwindel nach reichlichen Mahlzeiten?
- Auditive Symptome wie Tinnitus, Hörminderung, Ohrdruck oder Ohrenschmerzen?
- Kurzfristige Amnesie?
- Sehstörungen (Verschwommensehen, Doppelbilder)?
- Oszillopsien (spontan oder kopfbewegungsabhängig)?
- Einfluss von Dunkelheit oder Augenschluss auf Schwindel?
- Vegetative Symptome (Schweißausbruch, Nausea, Erbrechen)?
- Situationsgebunden (Kaufhaus, Menschenmenge, auf Treppen)?
- Neurologische Symptome wie Schluckstörungen, Dysarthrie, Gefühlsstörungen im Gesicht oder am Körper sowie Gesichts-, Arm- oder Beinlähmungen?
- Migräne in früherer Vorgeschichte?
- Medikamente – Beispiele für Schwindelauslösende Medikamente:
    - Kardiaka, v. a. Nitrate, ß-Blocker, Antiarrhythmika, Vasodilatatoren.
    - Antihypertensiva.
    - Diuretika.
    - Spasmolytika.
    - Bronchospasmolytika.
    - Muskelrelaxanzien:
    - Abführmittel.
    - Antiinfektiosa (Antibiotika, Tuberkulostatika, Antimykotika)
    - Antiallergika.
    - Glukokortikoide.
    - Prostaglandine.
    - Antidiabetika.
    - Antiemetika.
    - Psychopharmaka, v. a. Tranquilizer, Hypnotika, Antidepressiva, Neuroleptika.
    - Antiepileptika
    - Analgetika.

10.5 Befundbogen

Name	Vorname	Pat.Nr.

Diagnose

Datum	Verordnung				Anzahl	Therapie	Arzt
	❒ Erst-VO	❒ 1e Folge	❒ 1e Folge	❒ Langzeit			
	❒ Erst-VO	❒ 1e Folge	❒ 1e Folge	❒ Langzeit			
	❒ Erst-VO	❒ 1e Folge	❒ 1e Folge	❒ Langzeit			

B: Dokumentation (Behandlungs-, und Therapieverlauf)

	Funktion	Kraft	Schmerz	Befinden	
Datum	Beh. Verlauf				Therapiengaben

A: Funktionsuntersuchung

Status präsens/Verlauf:

Medikamente bzgl.	NRS				Verlauf NRS-Skala				
Beschwerden		Art	Regio	Auftreten					

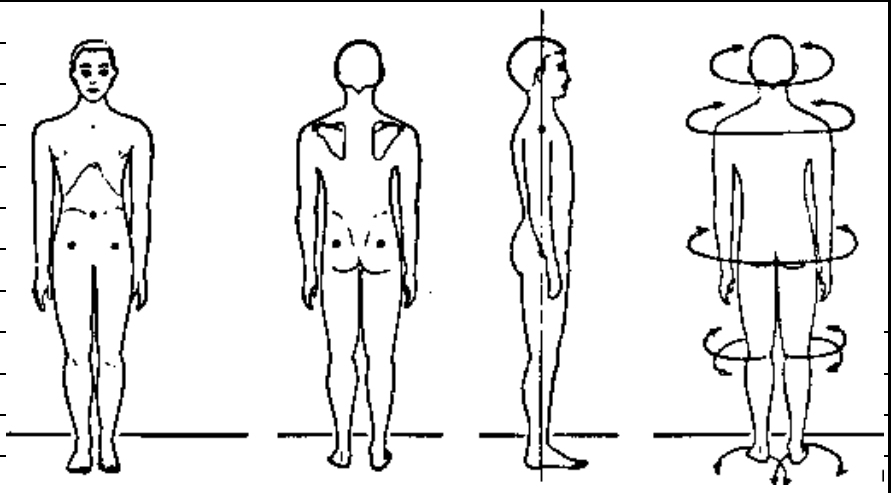

Beinlänge	Dynamische Gleichgewichtsreaktion
Inspektion/Palpation/Tests	Bewertung
Konklusion/Kausalitäten	
Therapieziele/Plan	

10.6 Fallbericht

Patient mit akutem Attackenschwindel seit einigen Wochen bei Änderung des Schwindelcharakters des seit 1972 bekannten Morbus Menière mit seither bestehendem Tinnitus und Hörverschlechterung. Ebenfalls seit einigen Wochen aufgetretener Armschmerz mit Kribbelparästhesie rechts.

Setting: Review von acht Behandlungen, die im Abstand von 1-4 Wochenstatt fanden. Die Erstbehandlung dauerte drei Stunden. Die Befunde sind dem hierbei niedergeschriebenem Protokoll entnommen worden. Der Beobachtungszeitraum lag zwischen dem 13.10.2006 und dem 06.02.2007. Während dessen wurde Verlaufsänderung notiert. Die Ergebnisse werden zueinander ins Verhältnis gesetzt, um den Verlauf zu beurteilen.

10.6.1 Anamnese

56-jähriger Patient mit akuten, synkopeartigen **Schwindelattacken (V)**, **Schmerz (P)** im rechten Oberarm, mit **Kribbelparästhesie (Kp)** im gleichen Unterarm bis in den ersten und zweiten Finger hinein. Beides ist vor mehreren Wochen akut aufgetreten. Bereits 1972 wurde Morbus Menière diagnostiziert, der ausschließlich als Drehschwindel auftrat. Tinnitus und Hörstörungen entwickelten sich etwa zeitgleich. Der akute Attackenschwindel (V) änderte demgegenüber den Schwindelcharakter, der Körper des Patienten „schlägt“ nun nach hinten und links aus seinem Körperschwerpunkt. Zudem sind seit einer Woche Kopfschmerzen hinzugekommen, die der Patient auf die Einnahme eines Medikaments zurückführt.

Medikation und Therapievorhaben: Dem Patienten wurde Sulpirid verordnet. Laut roter Liste 2008 wirksam u. a. bei peripherem labyrintheren Schwindelzustand. Seit 1991 spritzt sich der Patient die homöopathischen Mittel Vertigoheel, Cerebrum compositum NM, Lymphomyosot sowie Placenta suis - Injeel forte mit gutem Erfolg und nach Bedarf. Er konstatiert: „Jetzt kommt der Schwindel so oft, dass man gar nicht so oft spritzen kann.“ Der Patient plant, sich in eine Klinik einweisen zu lassen, wenn die osteopathische Therapie den Schwindel nicht wesentlich bessern würde. Der Patient ist vollständig medizinisch abgeklärt worden, von medizinischer Seite wurde aktuell die

transtympanale Gentamicin-Instillation empfohlen. Dies bedeutet die endgültige Ausschaltung des Innenohrs durch die ototoxische Substanz Gentamicin.

Beruf/Sozial: Geschäftsführer, lebt zufrieden in zweiter Ehe.
Kein Sport seit 15 Jahren.
Zielformulierung des Patienten: *Ich will nur eins: dass der Schwindel weg geht.*

Auftreten und Verhalten der Symptome:

Der Attackenschwindel **(V)** tritt in allen denkbaren Positionen auf, ist zunächst keinem Auslösemechanismus zuordenbar. Während der Therapie wurde er mit vegetativen Begleitsymptomen einmal bei der inkongruenten Rechtsrotation des Rumpfes gegenüber der HWS in dem Moment ausgelöst, als die BWS im Bereich TH 6/7 an ihre Barriere für Rechtsrotation eingestellt wurde. Die Dauer liegt in der Regel unter 2 Minuten. Die subjektive Wahrnehmung weist regelmäßig eine Schwindelrichtung nach hinten und links auf. Das heißt, dass (V) im Stehen dazu führt, dass der Patient droht, nach hinten links zu fallen. Im Sitzen „knickt" der Patient nach links in sich zusammen, er benennt es als „umfallen". Häufig sind die Schwindelattacken von massiven vegetativen Reaktionen wie Übelkeit, Erbrechen, Schweißausbrüchen und Hitzegefühl begleitet. Niemals kam es zu Stürzen, Bewusstlosigkeit oder Sehstörungen. In den attackenfreien Phasen wird z. T. ein schwankendes Gefühl empfunden, das auch als „Beginn von Schwindel" interpretiert wird. Drehschwindel sei lange nicht mehr aufgetreten, wurde jedoch in der Schwindelambulanz beim Kopfdrehen nach rechts ausgelöst sowie einmal während dieser Bewegung in der osteopathischen Behandlung. (V) erschwert die Alltagsbewältigung und den Beruf sehr. Er beeinträchtigt private, berufliche und soziale Aktivitäten sowie den Selbstwert des Patienten laut Selbsteinschätzung mittels Fragebogen. Der (V) kommt unvorhergesehen und verläuft unberechenbar – dies wirkt verunsichernd auf den Patienten.

(P) und **(KP)** treten zumeist gemeinsam auf in Abhängigkeit von Kopfhaltung und Kopfbewegung. Insbesondere die HWS-Extension löst die Symptome reproduzierbar aus.
Der Tinnitus wird seit langem als heller, gleichmäßiger Ton wahrgenommen, der sich in Abhängigkeit von Stress, verminderter Flüssigkeitszufuhr und Kaffeekonsum sowie dem Vorhandensein von Schwindel verstärke.

Vorerkrankungen/Operationen/Unfälle:

In der Kindheit: **Blinddarm-Op.**; **Brille** wegen Schielens seit 4. Lebensjahr (3,75/3,25);

In der Jugend: **Hammerzehen-Op.** Kleinzehen beidseits (Narben lateral an Dig. V);
Entfernung von Leberflecken: Mitte TH3, TH6;
über erster Rippe rechts; Querfortsatz von TH12 links.

Spätere Jugend: **Pyelonephritis** des öfteren – zuletzt 1973;
Ggf. Prädisposition: Vater wurde 5-mal wegen Nierenptose operiert. Zumindest besondere Beachtung der Nieren hierdurch.

1972: Morbus Menière: gleichzeitiges Auftreten von Drehschwindel und Tinnitus mit zunehmender Schwerhörigkeit. Rechtsseitig derzeit nur noch 20 % verbliebenes Hörvermögen, das durch die Hörgeräteversorgung auf 85 % gesteigert wird.

1972: Längerer Aufenthalt in Afrika: **Malaria und Amöbenruhr.**
1974: Ebendort **schwere Schnittverletzung** an der Innenseite des linken Unterarms, die genäht wurde. Hierbei lange Blutleere mit vorübergehender Lähmung der drei Hauptnerven des Unterarmes. Wieder völlig hergestellt.

1977: **Sakkotomie zur Behandlung des Morbus Menière-Schwindels** – ohne Erfolg.
Zwischenzeitlich erlitt der Patient mehrere Hörstürze.

1978: **9-malige Stellatum-Blockaden** verliefen ohne jeglichen Erfolg bezüglich des Schwindels – jedoch deutliche Besserung des Gehörs. Hierbei kam es oft zu Lähmung der Schultergürtelmuskulatur, so dass rechte Schulter und das Schulterblatt tiefer hingen, noch immer besteht deutlicher Tiefstand rechtsseitig.

1986: Außenbandruptur rechts. Danach: **BSV L5/S1 – Op.**

1991: Jahr der Trennung von Ehefrau wegen neuer Beziehung. Einmal pro Monat treten Drehschwindelattacken auf - erneut gezielte Schwindeldiagnostik.

2003: **Cholecystitis – jedoch ohne jeglichen Befund im Ultraschall und Laborbefund**.

2005: **Cholecystektomie.** Der Patient befand sich mit Beginn der **Cholik** im nahen Ausland**.** Der Flug zurück fand am Folgetag statt, so dass bis zur Op. ein hochakuter Zustand erreicht wurde. Es fanden sich Op.-verlängernde und -erschwerende **Verwachsungen** im Bereich der Gallenblase. Die normalerweise 20 Minuten dauernde Op. dauerte ca. 2 Stunden.

Auch zu diesem Zeitpunkt kein Steinbefund im Ultraschall und ebenso kein Laborbefund!

Vor Jahren: **Beule an Stirne** zugezogen durch Stoß am Laternenpfahl.

Diagnosen und Verlauf:

1976: Seit 1971 Hörverschlechterung rechts, dann gleichzeitige Schwerhörigkeit (Taub) und starkes Schwindelgefühl mit Erbrechen und Menière-artigen Anfällen – auch in Ruhe und nachts in Afrika. Seit Rückkehr aus Afrika kein Schwindel mehr bis 1976, also ein ¾-Jahr. Die neurologische fachärztliche Untersuchung einschließlich EEG blieben ohne Befund. Deutlicher Endstellnystagmus.

Diagnose: gefäßbedingter Morbus Menière mit erheblicher Hörverschlechterung rechts.

1977: Krupp Krankenanstalten – HNO - in Essen:

Diagnose: Bisher hatten Medikamente keinen entscheidenden Erfolg gehabt. **Kalorische Erregbarkeit rechts deutlich herabgesetzt; SISI-Test nur 50 % positiv. Sakkotomie angeraten, 13.9.77 durchgeführt.**

20.01.78: Elisabeth-Krankenhaus Köln HNO: **Diagnose**: **Hörsturz nach Sakkotomie rechts.**

18.-23.01.78: Elisabeth Krankenhaus Köln HNO:

Vier Tage zuvor: Schwindel, Übelkeit und Hörminderung rechts. Die konservative Therapie des M. M. wird mit Infusionen und täglichen Stellatum–Blockaden durchgeführt. Es erfolgte eine deutliche Besserung des Gehörs, so dass rechtsseitig nur noch eine leichte Schallleitungsschwerhörigkeit mit Schallleitungskomponente vorlag.

Diagnose: Vestibulariskontrolle 21.1.78: Kein Spontan- oder Provokationsnystagmus, seitengleiche Erregbarkeit bei der experimentellen Vestibularisprüfung nach Hallpicke.

20.01.1993: Rodrigo Rojas Mackenzie in Bad Wildungen: Klinische Fragestellung: Ausschluss einer vertebrobasilären Insuffizienz. Der Patient ist derzeit in psychotherapeutischer Behandlung. Ohne Befund: A. ophtalmica, A. carotis communis externa und interna beidseits. Darstellung der A. vertebralis im proximalen als auch im distalem Bereich: **Beurteilung: Dopplersonographisch ergeben sich keine Anhaltspunkte für das Vorliegen einer hämodynamisch wirksamen Stenose im Bereich der hirnversorgenden Arterien.**

Am 16.12.04 wird eine laparoskopische Cholecystektomie sowie eine HP Eradikationstherapie durchgeführt.

20.12.2004: Privatklinik Schwelm: **Diagnosen**: **Akute Cholecystitis Ulcera ventriculi, chronische Gastritis mit Heliobacter pylori-Nachweis;**

20.04.06: MRT-HWS wegen rechtsseitiger Kribbelparästhesie DI-III mit Zervikobrachialgien, Streckfehlhaltung der unteren HWS und des cervicothorakalen Übergangs. Dehydrierung und Höhenminderung der Bandscheiben in den Segmenten C5/6 bis C7/TH1; in C5/6 mit Knochenmarködem. **Diagnose: Spondylosis deformans**. **Spondylosis uncovertebralis mit Einengung der Foramina intervertebralia (Synonym: Unkovertebralarthrose, Unkarthrose); Retrospondylose und Osteochondrose C5/6 bis C6/7 ohne Änderung im Verlauf zu 2004.** Unauffällige Darstellung des kraniozervikalen Übergangs, keine atlantodentale Subluxationsfehlstellung. **Rechts betontes spondylophytär begleitetes Disc-bulging C6/7 mit neuroforaminaler Einengung. Rechts betonte Pelottierung des Duralsackes von ventral ohne Myelonkompression, sagittaler Durchmesser des Spinalkanals um 1 cm reduziert, begleitende bilaterale Spondylarthrosen und rechts betonte Unkovertebralarthrosen.**
Rechts betonte Retrospondylose mit begleitendem Disc-bulging C7/TH1 mit geringer Pelottierung von ventral.

Kein Bandscheiben-Prolaps, kein relevantes Disc-Bulging in den Segmenten C2/3, C4/5 bei mäßiger Dehydrierung der Bandscheiben in den drei cranialen HWS-Segmenten .
Fazit: Beschwerdeursache durch Wurzelreizung C6/7 rechts möglich.

4.9.06: MRT Schädel: Ausschluss Hirnstammläsion.
Minimale Schwellung der Schleimhaut im Sinus maxillaris rechts. Keine Liquorzirkulationsstörung, Liquorräume unauffällig. Betonte Robin Virchow-Räume parietal und occipital beidseits (Perivaskulärraum). Zwei einzelne subcorticale Marklagerplaques frontal und parietal dorsal links. Normales Kaliber der Vertebralarterien beidseits; diskreter Hochstand des Bulbus Jugulare rechts.
Fazit: unauffälliges MRT des Neurokranium und der Schädelbasis.

29.9.06: Neurologischer Befund: AEP rechts zu links mit deutlich peripherer Verzögerung. Kein Hinweis auf zentrale Überleitungsstörung. EEG: Um 9-10 Hz, mäßig ausgeprägtes alpha-EEG. On-off-Effekt gut ausgeprägt. Dopplersonographie der extracraniellen Halsgefäße: Regelrechte Darstellung der Aa. Supratrochleares bds. Ohne Flussumkehr oder -minderung. Die Carotiden zeigen eine regelrechte Frequenzspektrumanalyse ohne Hinweis für eine Flussbeschleunigung oder Turbulenzen. Transcranielle Dopplersonographie o. B.;
Fazit: Klinisch neurologisch, elektrodiagnostisch, radiologisch und sonografisch wurden Normalbefunde erhoben. Kein Hinweis auf Schädigung des zentralen Neurons. Die Schilderungen der Schwindelattacken sind typischerweise peripherer Natur, verbunden mit einem phobischen Schwankschwindel. Therapie: Sulpirid bis 300 mg. Sollte der Patient keine eindeutige Erleichterung verspüren, empfehle ich die Vorstellung in der Universitätsklinik Essen, Klinik für Neurologie, Schwindelambulanz.

9.10.2006: Ambulante Vorstellung in der Sprechstunde der Universitätsklinik Essen: Drehschwindel bei Kopfdreh nach rechts und Schwankschwindel zwischenzeitlich. Hier keine Seitenpräferenz. Drehschwindel mit Übelkeit. Keine Änderung des Tinnitus rechts. Medikation: Sulpirid und Vasomotol; kein Schwindel in Hall-Picke-Lagerung, Hirnnerven o. B.; kein Hinweis in der Posturologie auf vestibuläre Störung.

Fazit: Es handelt sich um einen multifaktoriellen Schwindel, wobei der vorbekannte Morbus Menière sich jetzt nicht mehr in typischer Form manifestiert. Aktuell scheint eine Variante eines benignen paroxysmalen Lagerungsschwindels vorzuliegen, weswegen wir für 4 Wochen Lagerungstraining nach rechts und dann nach rechts und links vorgeschlagen haben. Darüber hinaus liegt auch eine phobische Schwankschwindelkomponente vor, die in diesem Gefolge verhaltenstherapeutisch angegangen werden sollte. Zur Unterdrückung der vestibulären Schwindelattacken empfehlen wir im Weiteren Sibelium, eine Kapsel zum Abend.

02.02.07: Dr. med. J. Jeske, Ärztin für Neurologie, Neurochirurgie und Nervenheilkunde.

MED-SEP: Zur Zeit kein Anhalt für eine Schädigung des peripheren Neurons des rechten Armes, insbesondere kein Hinweis für CTS oder Wurzelkompressionssyndrom.

ENG und EMG: in allen Anteilen regelrecht.

Beurteilung: Hinweise für eine Schädigung des peripheren Neurons des rechten Armes, insbesondere eine CTS oder eine Wurzelkompression konnte ich nicht ausmachen.

Zusammenfassung der ärztlichen Diagnostik:

Seit 1972 diagnostizierter Morbus Menière in Verbindung mit seit 1971 zunehmender Schwerhörigkeit und Tinnitus.

1976 postulierter Kausalitätsbezug: „gefäßbedingter Morbus Menière“ mit erheblicher Hörverschlechterung rechts.

1977 Sakkotomie ohne Besserung, in Folge mehrere Hörstürze.
Hallpicke-Test jeweils o. B.

2004: Laparoskopische Cholecystektomie, wobei stärkere Verwachsungen mit dem Umfeld bestanden, welche die Op. erschwerten. Ulcera ventriculi und Gastritis mit Heliobacter pylori.

20.04.06: MRT der HWS: Unkovertebralarthrose, Osteochondrose und Retrospondylose C5-TH1. Spondylarthrose C6/7 mit neuroforaminaler Einengung durch Disc-bulging, rechts Pelottierung des Duralsacks, Spinalkanalstenose 1 cm; Beschwerdeursache durch Wurzelreizung C6/7 rechts möglich.

Der neurologische Befund zeigt keine Hinweise auf Schädigung des zentralen Neurons. Die Schilderung der Schwindelattacken sind typisch peripherer Natur, verbunden mit phobischem Schwankschwindel. Schwindelambulanz produziert Drehschwindel mit Übelkeit bei Kopfdreh nach rechts und zwischenzeitlich Schwankschwindel. Es konnte keine vestibuläre Störung nachgewiesen werden. Hier zeigt sich die Änderung des Morbus Menière, der sich nun eher als eine Variante eines benignen paroxysmalen Lagerungsschwindels festlegen lässt. Zusätzlich ist Schwankschwindel aufgetreten.

10.6.2 Osteopathischer Befund

Neurologische Untersuchung:

- Gangunsicherheit
- Einbeinstand rechts mehr als links wackelig. Verschlimmerung mit geschlossenen Augen.
- Romberg-Test positiv. Beim Unterberger-Tretversuch und Sterngang-Test dreht sich der Patient jeweils um gute 45 Grad nach rechts. Dies weist auf einen Labyrinthausfall rechtsseitig hin,ggf. auf eine vestibuläre Störung.

Neurologischer Test für die HWS:

- **Generelle Schwäche** der HWS-Muskulatur und der Schultergürtelheber rechts, ebenso der Abduktion und Außenrotation des rechten Schultergelenkes, der Unterarm- und Fingerbeuger sowie der Daumenbeuger und Kleinfingerspreizer rechts.
- Sensibilitätstest seitengleich unauffällig. **Kribbelparästhesie im Daumen und Zeigefinger.**

- **Brachioradialis und Bicepsreflex abgeschwächt,** als Hinweis auf N. radialis und N. muskulokutaneus.
- Muskelatrophie der paravertebralen HWS rechtsseitig, M.trapezius und Mm.rhomboideii rechts sichtbar.
- Tonuserhöhung steht dem gegenüber: paravertebral der linken HWS.
- Hartspann ist palpierbar im M. pectoralis, M. coracobrachialis, M. subclavius, Mm. scalenii und M. levator scapulae rechtsseitig. Besonders letztgenannte befinden sich in überdehnter Stellung aufgrund Schultertiefstand rechts.

Zeitnah erneute Vorstellung bei der Neurologin ohne weitere Befunde.

Hirnnervenuntersuchung :

- Zeigte im Fingerfolgeversuch eine kleine Auffälligkeit sowie geringe Gesichtsfeldeinschränkung, die schulmedizinisch o. B. abgeklärt wurde. Der Patient ist seit Kindheit Brillenträger.
- Schwerhörigkeit rechts hörgeräteversorgt.
- Schwäche der Schultergürtelmuskulatur rechtsseitig weist auf Störung des N. accessorius hin.

Vegetative Funktion:

- Puls und Blutdruck o. B., medizinisch abgeklärt. Der Puls liegt bei 80 Schlägen pro Minute. Während (V): tachykarder Pulsanstieg.
- Atmung flach und niedrige Frequenz mit asymmetrischer Zwerchfellspannung in starrem Brustkorb. Während (V): Steigerung von Atemfrequenz und -tiefe.
- Schweißsekretion: Schweißausbrüche im Bereich von Kopf und Oberkörper in Verbindung mit (V), verbunden mit Hitzegefühlen.
- Ebenfalls während (V): Übelkeit und Erbrechen.

Psychischer Befund:

- Bewusstsein (Vigilanz): klar bis übersteigert alarmbereit.
  Gleichzeitig wirkt der Patient angestrengt und erschöpft von der „Schwindelkontrolle“.
- Orientierung: vorhanden aber beeinträchtigt während (V).
- Spontaner Antrieb: starker Antriebsmangel, Bewegungsvermeidung.
- Stimmung: ängstlich und verunsichert, da (V) unvermittelt auftritt sowie depressiv. Selbstwertgefühl vermindert.

Statik: Befund am 12.10.2006:

„Innere“ Haltung:

Ca. 1,85 m großer, etwas adipöser Patient, der unruhig und angespannt wirkt. Seinen Leidensdruck bringt der Patient direkt auf den Punkt, indem er klar das vorrangige Behandlungsziel der Schwindelfreiheit formuliert. Sobald sich der Patient setzt, fällt alle äußerliche physische und psychische Haltung weg, und er sinkt in sich zusammen. Das Erscheinungsbild ist von angestrengtem Streben nach Haltung und Schwindelkontrolle geprägt.

„Äußere Haltung“ im Stand:

- Vergrößerte Spurbreite der **Füße mit deutlichem X-Bein** und veränderten Fußgewölben:
- Valgisierung in beiden unteren Sprunggelenken (Op. Hammerzeh beidseits), wobei der Hypothenar bds. ohne jeden Bodenkontakt den Fuß in Pronation einstellt. Dies verstärkt den Druck der Großzehendphalanx und des ersten Strahls bodenwärts passiv und aktiv.
- **Genu Valgum** ca. 15 Grad, ligamentär arretiert, so dass kein Seitwärts-Shift möglich ist.
- **Steil gestellte LWS mit Sacrum in Gegennutation und Beckenverwringung** – Oberkörper und Kopf fallen nach vorne unten. Die muskuläre Aufrichtung der BWS-Kyphose ist möglich, aber ungewohnt und wirkt dadurch anstrengend und muskulär schwach.
- **BWS links konvex** mit Scheitelpunkt ca. TH 6/7 mit Lotverschiebung nach rechts.
- **Schultergürteltiefstand in TH1** lokalisiert; hängt mit Schulterblatt sehr deutlich nach rechts unten herab. Rechter Arm gerät dabei in Innenrotation. Scapula alatae, Protraktion rechts.
- **Kopf in Höhe C5/6** (Spondylarthrose) um ca. 20 Grad ebenfalls nach rechts geneigt.

Ein Seitneigungsmuster und Flexion prägen die gesamte Statik. Kompensation fehlt hier.

Listening:

General Listening im Stand und Sitz (GL): mittellang nach anterior rechts mediale Hälfte des Rippenbogens. Im Stand GL zusätzlich weiter über die Flanke zu rechtem Fuß, lateral, das sich bei Inhibition des Murphypunktes der Gallenblase (Gb) fortsetzt und somit auf eine dominant fasciale Spannung weiter distal zeigt.

Local-Listening (LL) am Fuß im Liegen weist besonders rechts auf die **Narbe am lateralen Kleinzeh** (Hammerzeh-Op. bds.), das LL setzt sich über dorso-laterale Faszienketten nach cranial fort bis Flanke.

LL des **Peritoneum zunächst zu Caecum und Blinddarmnarbe,** reagiert auf Inhibition am o. g. Bereich der ehemaligen Gb bestätigend und umgekehrt, so dass beide Narben und das involvierte Gewebe behandelt werden müssen.

LL am Os Pubis weist sowohl nach rechts lateral,als auch nach oben zum **mittleren 1/3 des rechten Rippenbogens in die Tiefe**, schnurgerade zum Leberbett der entfernten Gallenblase; vom Sternum aus endet das LL am medialen **Intercostalraum TH6/7** und **Rippe bzw. Knorpel**. Hyoid und C2 richten sich ebenfalls dorthin, Inhibition bestätigt Befund.

Im „Sandwich-Griff“ a/p am Brustkorb zeigt das LL im **Mediastinum ca. zu TH3 links** hin, bestätigt sich ebenfalls mit Inhibition bei LL vom Hyoid aus. Das LL über dem **Coracoid bds. führt zum rechten Arm bis Handgelenk** und lässt hier einen Sturz auf die Hand vermuten, der eine aufsteigende UFK nach sich zog, welche sich in der Inspektion (der BWS-Flexion mit rechtsseitigem Schultertiefstand mit Protraktion und lumbaler Seitneigung homolateral) bestätigt.

Dura Listening: Lumbo-sacraler Übergang linksseitig.

Sotto-Hall-Test bzw. Adson-Wright-Test nicht ausführbar, da HWS–Beweglichkeit eingeschränkt ist und Armschmerz verursacht.

Palpation:

Kiblerfalte und Festigkeit des Gewebes in Höhe **BWK 4 und 6/7 posterior**. Letztere zeigt einen Dreierkomplex bei Seitneigung auf mit gleichen Befunden in der medialen und lateralen Säule. Dies ist ein Hinweis auf eine somato-viscerale Rippendysfunktion, d. h. “linked“ mit Störung des entsprechenden Organs - hier vermutlich von Leber/Galle.

Diese muss zuerst behandelt werden. Da sich das Gewebe in posteriorer Richtung **entspannt**, beginnt die Behandlung diesbezüglich in Bauchlage (posterior = prone). Hier sind außerdem anterior und posterior Chapmanpunkte im ICR druckempfindlich.

Narben: Die Narbe auf **TH6** mittig resultiert von einer Leberfleckentfernung. Gewebeänderungen, die sich hier ansonsten ereignen, würden nach Chapman rechts den Leber/Galle-Bereich, links den Magentonus beeinflussen. TH5 rechts steht für Leberschwäche, links für Magensekretion. Weitere Narben auf Mitte **TH3**: nach Chapman beträfe diese eher rechts gelegen die obere Lunge, eher links gelegen die untere Lunge. Die Narbe aus gleichem Grund am rechten Querfortsatz von **TH12** bezöge sich auf die Niere. Eine weitere Narbe hierdurch liegt rechts über der **ersten Rippe**. Außerdem hinterließen die BS-Op. von **L4 bis S1** und die **arthroskopische Gallenblasen-Op. im Bereich des Oberbauches** entsprechende Narben, wobei die ca. **2,5 cm lange Quernarbe mittig oberhalb des Bauchnabels** deutlich gerötet ist und viel Spannung beherbergt. Ansonsten Narben im Op.-Bereich der **Blinddarmnarbe** und am **linken Unterarm** sowie **bds. lateral Kleinzeh**. Die **Sakkotomienarbe am Mastoid** rechts**.**

Hypertonus: paravertebral der HWS, linksseitig. Rechts sehr flaches Muskelrelief; M. coracobrachialis rechts,Mm. pectoralis, Pars sternalis rechts, M. subclavius rechts, Mm. scaleni rechts. Ein Tenderpunkt wurde in Höhe des 3. HWK aufgefunden. Dieser findet sich nach Jones bei Schwindel häufiger. (42).

Atrophie rechtsseitig in: M. deltoideus , Mm. rhomboidei, M. levator scapulae, paravertebrale Halsmuskulatur, M. trapezius.

Axiales System:

Untere Extremität:

Fuß: Eversion und Abduktion beidseits vermutlich durch Narbenspannung lat. kleinzeh mit aufsteigender Faszienkette.

Cuboid bds. in Innenrotation, Naviculare in Außenrotation (Plattfußkomponente, wobei das mediale Längsgewölbe z. T. erhalten bleibt durch den Druck des Metatarsalköpfchens bodenwärts - jedoch fehlt hier die nötige Rückfußverwringung. Lateral ist das Fußgewölbe durch die Eversionsstellung völlig aufgehoben).
Fibula rechts in Außenrotation, nach unten-medial verschoben mit Druckschmerz Ligg. fibulotalare und fibulocalcaneare, blockiert die Rückfuß- und Sprunggelenkbewegung.

Knie: arretierte Valgusstellung von ca. 20 Grad**;** rechts fehlt Tibia-Außenrotation bei PTFG dorsolateral und Caudalverschiebung mit Hypertonus Mm.Peroneii beidseits, M. biceps femoris bes. rechts - ggf. durch Supinationstrauma mit Bänderriss 1986.

Hüfte: rechts vermehrt in Außenrotation. Extension beider Hüftgelenke, Bänder arretiert.

Obere Extremitäten:

Hand: Ulnardeviation Radiocarpalgelenk rechts mit eingeschränkter Supination. Hypertonus M. pronator teres.
Ellenbogen: in Flexion und Valgus.
Schulter: rechts in Innenrotation, tief und Protraktion.
Clavicula: ACG: posterior Rotation; SCG: mediales Claviculaende ventral und caudal fixiert.
Schulterblatt: tief, in Abduktion und Außenrotation.
Schultergürteltiefstand rechts massiv.

Becken: Ilium posterior rechts.
Verspannung Lig. sacrotuberale rechts und Beckenbodenmuskulatur rechts.
LWS: L3 ERS rechts minimal.

BWS: TH1: ERS rechts. TH2: FRS rechts, TH3: FRS links. TH4: bds. eingeschränkt in Seitneigung und Kibler positiv. TH 7-10 stehen in Linksrotation und in Flexion mit Konkavität rechts. die die Wirbelsäule dominiert.

Hier großer Gewebebefund siehe Palpation.

Thorax:

Rippen:

Linksseitig: 1. bis 4. Rippe in Inspiration, 5. bis 10. Rippe in Expiration fixiert; Zwerchfelltiefstand links.

Rechtsseitig: 1. Rippe tief entsprechend Schultergürteltiefstand und posterior entsprechend TH1 rechts Rotation (Single-Rip-Torsion). Exspirationsrippe; Somatische Dysfunktion: 6. Rippe „linked" mit Organproblem.

Mediastinum: Spannung in Höhe TH3, der pleurafreien Zone.

Untere Appertur: rechts: Zwerchfellhochstand; links: Zwerchfelltiefstand;

Obere Appertur: rechts: Spannungserhöhung der cervicopleuralen Bänder.

HWS: C0/1: E S rechts R links (kann rechts nicht öffnen, links nicht schließen);

C1/2: Rotation rechts.

C2/3 F RS links, kann links nicht schließen und rechts nicht öffnen. Atlas in links Seitneigung.

Insgesamt, besonders in C5/6 ca. 20 Grad rechts geneigter „Schiefhals". Abgesehen von o. g. Einschränkungen der Kopfgelenke starke Hypermobilität und Instabilität der HWS.

Cranielles System:

CRI: SBS: Seitneigungs-Rotationsstrain rechts: rechte Finger im Vault-Hold gehen auseinander und caudal. Das Listening bleibt allerdings hier stehen und zeigt somit keinerlei primären respiratorischen Mechanismus auf.

Listening : Kompression im linken Bereich des Os frontale weist auf intraossäre Spannung hin (Beule). Der gesamte Schädel ist hart und ohne Nachgiebigkeit. Indifferente Spannung rechts im Bereich des Os temporale, eher membranös sowie Listening in OMS hinein.

Os temporale: Squama temporalis medialisiert in Innenrotation ohne Atembewegung – Narbenspannung Mastoid durch Sakkotomie; Rocktest hart, zeigt Fixierung dorsaler Suturen an: OMS, Asterion, Squamosa und petrocondylär. Intraossäre Läsion.

Membranen: Starke Spannung des Tentorium rechts, steht tief.

Gesicht: Frontaler Lift links ossär eingeschränkt (evtl. alte Beule hier). Zygoma bds. restriktiv, Maxilla steht in Innenrotation. Kreuznaht restriktiv. Generell kein CRI vorhanden.

TMG: Palpation und Funktion o. B.

Condyläre Kompression rechts Co/C1, intraössäre Spannung rechtes Os occipitale.

Membranen: Spannung des Tentorium rechts, zieht nach caudal hin.

C2-Listening: Nach caudal.

Hyoid: Listening caudal und etwas rechts.

Sternum: Kompression membranös, Listening zu Sternochondralgelenk der 6. Rippe.

Zwerchfell: Rechts im Hochstand mit Verspannung und Listening in Centrum tendineum, etwas rechts und relativ weit nach cranial.

Lumbosacrale Kompression. Sacrum in Gegennutation und Listening nach cranial.

Restriktive Gewebespannung im Federtest beidseits, rechts mehr links. Dura-listening: links unterste LWS in den Bereich der ehemaligen Bandscheibe L4/5.

Massive liquide Störung.

Zusammenfassung der wesentlichen cranialen Befunde:

C2 Listening caudal entspricht CRI-Extension. Hier jedoch geht das Listening im Vault Hold nicht adäquat der erwarteten Richtung: Finger zusammen und nach oben. Somit zeigt es auf eine Störung hin, die von weiter caudal ausgeht; SBS-Kompression. Durales Listening vom Foramen magnum her weist auf die rechtsseitige condyläre Kompression in ER links S rechts und damit auf CRI-Flexion. Sacrum in Gegennutation mit geringer Seitneigung bei ILA links tief als Ausdruck des CRI in Flexion. Weitere Restriktionen craniocervical, lumbosacral, am Sternum und Zwerchfell

zeigen auf eine massiv **gestörte Membranspannung**, die aufgrund des **fehlenden primären Atemmechanismus ihre reziproke Spannung nicht leben kann und somit u. a. zu massiven liquiden Störungen führt**. **Die Mittellinienfunktion ist aufgehoben.**
Blockierung C2/C3 links und das generelle Duralistening in die linke Narbe L4/L5 zeigen **Spannung in der spinalen Dura linksseitig** auf.

Die große linkskonvexe Ausbiegung der Wirbelsäule, die Op.-Narbe im Innenohr und Os temporale mit Mastoid intraossär (Sakkotomie), die Blockade Co/C1 rechts, die Spannung im Tentorium cerebelli und aufgrund des Befundes und Verlauf im Op.-Gebiet auch der anderen venösen Blutleiter, insbesondere Sinus petrosus superior, zeigen vermehrt **Spannung in der cranialen Dura mit entsprechender Stauung des venösen Blutrückflusses rechtsseitig auf**.

Die restriktiven Strukturen um das Os temporale und Occiput **verengen das Foramen jugulare als Durchtrittspforte** zusätzlich. Dieser wird u. a. durchzogen von **N. vagus und N. accessorius,** die für einen Teil der Symptome verantwortlich gemacht werden können. Die venösen Blutleiter drainieren in die **V. jugularis interna** in das zentrale venöse System zurück. Der N. trochlearis kann durch Spannung des Tentorium irritiert werden und die geringen Auffälligkeiten im Finger-Folgeversuch erklären. Die Orbita- und Petrosusachsen sind verschoben. Die Gesichtsknochenstörungen beziehen sich sowohl auf die weiterlaufenden Störungen aus dem Gehirnschädel als auch vermutlich die „Beule“ vom Laternenpfahl, die derzeit in den Hintergrund rückt.

Viscerales System:

General Listening im Stand (GL): mittellang nach rechts mit Abknickung bei TH6/7 ca. und anterior (weniger), mediale Hälfte des rechten Rippenbogens. Im Stand GL zusätzlich weiter über die Flanke zu rechtem Fuß, lateral, das sich bei Inhibition des Murphypunktes der Gb fortsetzt und somit auf eine dominant fasciale Spannung am rechten Fuß zeigt.

General Listening im Sitzen (GL): Patient beugt sich nach rechts. TH6/7und dreht sich dabei leicht nach anterior und links, wobei die Ausgangshaltung mühsam aufgerichtet ist. Inhibition von Gallenblase und 6./7. Rippenknorpel heben das Listening auf.

Local-Listening: (LL) am Fuß im Liegen weist besonders rechts auf die **Narbe am lateralen Kleinzeh** (Hammerzeh-Op. bds. und alter Bänderriss), das LL setzt sich über dorso-laterale Faszienketten nach cranial fort bis Flanke.
Das **Peritoneum zeigt keine Motilität, LL zunächst zu Caecum und Blinddarmnarbe,** reagiert auf Inhibition an o. g. Bereich der ehemaligen Gb und ihrer Narbe bestätigend und umgekehrt. Palpation zeigt Verklebung zwischen Haut, Unterhaut, Fettgewebe, Bauchmuskulatur, Faszie, Omentum majus und Peritoneum um alle Bauchnarben herum auf. **Besonders starke Fixierungen des Peritoneums liegen zwischen dem Leberbett der ehemaligen Gallenblase, Omentum minus und Pylorus sowie kleiner Magenkurvatur.**
LL am Os pubis weist nach rechts lateral. Inhibition am Caecum und der nach caudal fixierte Darmabschnitt bestätigen den Befund hier. Gleichzeitig zeigt sich das LL mit min. Drehung im Uhrzeigersinn weit nach cranial zur Verbindungslinie Medioclavicularlinie und Nabel nach oben zum **mittleren 1/3 des rechten Rippenbogens.** Über dem Leberbett der entfernten Gallenblase verliert sich das LL tief unter dem rechten Rippenbogen nach mediocranial. Um den **Sphincter Oddi** erreichen zu können, wird der Druck des Handballens oberhalb des Nabels in die Tiefe verstärkt. Das LL führt den Handballen in Pronation, die Hand schiebt nach ca. 2-3 cm nach rechts und auf der Projektionsstelle in die Tiefe; vom Sternum aus endet das LL am medialen **Intercostalraum TH6/**7 und **Rippe bzw. Knorpel**. Hyoid und C2 richten sich ebenfalls dorthin, Inhibition bestätigt die Befunde. Der Sphincter Oddi, der ileoinguinale Sphincter, der Pylorus, Caecum und gastroösophagealer Übergang weisen z. T. Spasmen der Sphinctermuskulatur oder wenigstens Restriktionen der Mobilität auf, die Motilität ist aufgehoben.

Das **LL über rechter und linker Leberhälfte** von ventral zeigt die Leber in Ausatmungsposition (Inspir) fixiert, die sich auch mit tiefer Atmung kaum ändert. Im Detail ist besonders die **rechte Leberseite** mit ihren lateralen Teilen in der Frontalen Ebene nach cranio-lateral und im Uhrzeigersinn stehend, in der Sagittalen Ebene im

kranialen Teil posterior gekippt und in der Transversalebene in rechts Rotation ca. um die Achse der V. cava inferior. Der Thorax ist hier äußerst rigide, fassartig aufgestellt und lässt keine Translation nach caudal und links zu. Die Palpation der Leberunterseite im Sitz ist aufgrund des harten Gewebes im Bereich des Leberbettes hier äußerst schwierig. Mit viel Flexion, Seitneigung rechts und Rotation links kann die Leberunterseite erahnt werden. Sie scheint glatt und ohne pathologische Auffälligkeit zu sein. Ich versuche sie hier hindurch zu heben – mit Extension der Wirbelsäule in gerader Position bleibt sie oben hängen. Der Bewegunstest ist rigide. In Seitlage links und Rückenlage lässt sich die Leber ebenfalls nicht nach inferior, medial in frontaler Richtung und ebenfalls nicht in sagittaler und transversaler Richtung nach anterior bewegen. Sie scheint nach cranial in Höhe der 6/7 Rippe fixiert zu sein.

Das Duodenum ist ebenfalls bes. mit D1 und D2 nach cranial und D2 auch nach medial verzogen mit entsprechenden Restriktionen und ohne Mobilität. Der Ductus choledochus liegt sehr tief (ca. 15 cm) und ist daher nicht bewertbar.
Das **Ligament hepatoduodenale** ist hart und unelastisch, lässt sich kaum auf Länge bringen.
Die **rechte Niere scheint gestaut** zu sein und nach cranial fixiert ohne jegliche Mobilität und Motilität.
Der Magen: Die lateralen Teile sind nach inferior und medial verzogen (im Uhrzeigersinn). Sagittal-Ebene: Kippung des cranialen Teiles des Fundus nach anterior. Transversal-Ebene: Rechtsrotation. Kleine und große Kurvatur scheinen angenähert. Ligamentum triangulare sinistrum der Leber scheint involviert und nach medial verzogen.

Zusammenfassung der Bauchbefunde und Behandlungsplanung:

Entsprechend des Listenings in Verbindung mit Inhibition kristallisiert sich eine wesentliche Störung aus dem rechten Fuß (Bänderriss und Narbe Hammerzehen-Op.) heraus, die behandelt werden muss.
Im Bauchbereich ließen die Blinddarmentzündung und deren Op.-Narbe primäre Spannung und Fixierung des aufsteigenden Colon nach caudal zurück, die primär behandelt werden.

Die GL-Befunde im Stand und Sitz sowie des LL, Palpation und Inhibition bestätigen gegeneinander die Hauptstörung im Bereich des ehemaligen **Gallebettes** und der reflektorisch involvierten **Rippen.**
Der Funktionszusammenhang und die damit zugehörigen Befunde an allen Sphinctern und des Ligamentum hepatoduodenale bis hin zu DUO 2 mit seinem Ductus choledochus und der Leber selbst, ihrer Aufhängungen und das Omentum minus erfordert deren Behandlung.

Die Restriktionen sind besonders massivggf. aufgrund der Verwachsungen und Komplikationen vor der Cholecystektomie. Darüberhinaus wurden angrenzende Organe wie die rechte Niere ggf. involviert, hier bestand jedoch auch schon vor der Op. des öfteren eine Pyelonephritis.

Die Störung im Bereich des Magens beruht ggf. auf eigenem Geschehen. Hier lag etwa gleichzeitig mit der Cholecystektomie ein Ulcus ventriculi und eine Gastritis mit dem Erreger Heliobacter pylori vor, hier muss die normale Beweglichkeit und Motilität angestrebt werden.

Die Hauptbehandlung setzt im ehemaligen Gallebett und der Lebermobilisierung mit den jeweils verbundenen somatischen Dysfunktionen und ihrer Befestigung und Aufhängung (Omentum minus mit Lig. hepatoduodenale und Lig. hepatogsatrikum, Lig. coronarium, Lig. triangulare dextrum und sinistrum, Lig. falciforme, Lig. hepatorenale und V. cava inferior an.

Barral: Elastizitätsverlust stört das Gleichgewicht der Faszien und Membranen. Dies bedeutet für die Organe bezüglich ihrer Mobilität und Motilität eine neue Achse und damit ein neuer Drehpunkt der Bewegung. Völliger Bewegungsverlust des betroffenen Organs kann seine Funktion auf Dauer stören und das Orgen schädigen. (35)

Im „Sandwich-Griff“ a/p am Brustkorb zeigt das LL im **Mediastinum ca. zu TH3 links** hin, bestätigt sich ebenfalls mit Inhibition bei LL vom Hyoid aus

Das LL über dem **Coracoid bds. führt zum rechten Arm bis Handgelenk** und lässt hier einen Sturz auf die Hand vermuten, der eine aufsteigende UFK nach sich zog, welche sich in der Inspektion der BWS-Flexion mit rechtsseitigem Schultertiefstand mit Protraktion und lumbaler Seitneigung homolateral bestätigen könnte. Hier ist jedoch auch denkbar: Dem Schultertiefstand rechts kann die verbliebene Spannung im Leberbett der entfernten Gallenblase zugrunde liegen. Die Störungen der Wirbelgelenke und Rippen könnten auch zur jeweiligen Organstörung assoziierte Dysfunktionen sein. Wobei hier wahrscheinlich beides nebeneinander vorliegt.
Sotto-Hall-Test bzw. Adson-Wright-Test nicht ausführbar, da HWS–Beweglichkeit eingeschränkt ist und Armschmerz verursacht.

10.6.3 Behandlung

Es werden die wesentlichen Techniken der ersten drei Behandlungen kurz beschrieben:

Erstbehandlung am 12.10.06:

1. Lösen der Fixierungen im Bereich des ehemaligen Leberbettes über ausgiebige Dehnung des Omentum minus in Rückenlage. Hierdurch soll auch ein reflektorischer Effekt auf die zirkulatorischen Strukturen des Lig. hepatoduodenale erreicht werden.

1.1. Peritoneum und Narben direkt mobilisieren.

1.2. Indirekte Technik für Lig. hepatogastricum, Lig. hepatorenale und Lig. hepatoduodenale

2. „Frozen-Liver“-Behandlung in Seitenlage links, um die Verklebungen zu lösen. Der Recoil wurde 5- bis 6-malig besonders intensiv durchgeführt.

2.1. Mobilitätsbehandlung für die Leber, Lobus dexter in Einatmungsrichtung nach caudal, medial, ventral; Lobus sinister besonders gegenüber Magen nach cranial, lateral und dorsal mobilisieren. Dies sowohl in Rücken - als auch in Seitenlage für alle Bewegungsebenen der Leber.
Duo 2 und 3 in Seitlage links. Hier auch Stretching des Ductus choledochus über Armhebel.

2.2. Motilitätsbehandlung der Leber, Magen, Pylorus, Duodenum und in allen Ebenen für Inspir und Exspir. Induktionsbehandlung für die Leber.

3. Zwerchfellrelease. Besonders die Spannungen im Bereich der V. cava inferior beachtend.

4. Kontrolle der faszialen Spannungen über dem Abdomen weist in Richtung Ileocäkalklappe und setzt sich ventrolateral über die oberflächliche Frontallinie (OFL) sowie die Laterallinie (LL) sowie vermutlich die Spirallinie (SL) myofascial bis in den rechten Kleinzeh fort. Hier erfolgt Mobilisierung der Hammerzehnarbe am 5. Metatarsale, Cuboid, Fibula und schließlich direkt an der Ileocäkalklappe. Abschließend Harmonisierung aller Sphincter. Die Motilität ist zäh, aber vorhanden.

5. Kontrolle der cranialen und cervicalen Dysfunktionen zeigt wesentliche Besserung der Befunde. Die Beckenverwringung konnte so völlig ausgeglichen werden.

Zweite Behandlung am 25.10.06:

1. Omentum minus in Rückenlage, Narben und Peritoneum indirekt und direkt mobilisieren.

2. Wiederholung der Leberbehandlung mit ausgiebigem Rebound in Seitlage rechts und Rückenlage sowie Lobus sinistrum in Seitlage rechts. Anschließend Leberpumpe und Milzpumpe.

   Zusätzlich direkter Behandlungsversuch für Lebermobilisation in der frontalen Ebene das Lig. triangulare dextrum betreffend, sowie in der sagittalen Ebene, das Lig. coronarium betreffend im Sitzen.

3. Mobilisierung Pylorus gegenüber Duo 1 bzw. Leberbett der entfernten Gallenblase im Sitzen über das Lig.hepatoduodenale.

   Zusätzlich Stretching über Armhebel im Sitzen für das Lig. hepatoduodenale.

3.1. Duo 2 und 3 erneut in Seitlage. Sphincter von Oddi, Ileocäcalklappe und Ileocäcaler Übergang.

3.2. Zwerchfellrelease mit Rebound. ISG und lumbosacraler Übergang zur Dekompression.

4. Kurze Wiederholung des faszialen Release für Metatarsale 5, Cuboid und Fibula.

5. Mobilisierung des rechten Nierenlagers im Grynfelt-Dreieck über Beinhebel.
6. Mobilisation der BWS in Extension, Rechtsrotation im Bereich von TH 6/7 löste massiven Attackenschwindel aus, so dass mit funktioneller Behandlungstechnik aus Bauchlage behandelt wurde.
7. Mobilisation für T1 in ERS rechts stehend in Rückenlage und 1. Rippe posterior.
8. Fasziale Behandlung M. subclavius, M. pectoralis minor, M. coracobrachialis und clavipectorale und brachiale Faszie sowie Nervendurchtritt Plexus brachialis.

Dritte Behandlung am 30.10.06:

1. Wiederholung der nötigen Behandlungsschritte für Leber, Omentum minus mit allen Fixierungen, der Sphincter, Duodenum und Zwerchfell.
2. 2. Versuch, die noch restriktiven Rippen 6/7 und den 6/7Brust-Wirbel zu lösen.
3. 3. Versuch, über die fasziale Narbenbehandlung im Bereich des Nackens und nahe der BWS eine Besserung der Mobilität und Statik des Schultergürtels zu erreichen. Narbenbehandlung im L5/S1-Bereich, nochmals Dekompressionsbehandlung.
4. Mobilisierung der rechtsseitigen cervicalen Faszien, bes. der superficial den M. sternocleidomastoideus umscheidenden, sowie der mittleren Faszie nach dorsolateral hin, um das Punktum nervosum von Spannung zu befreien und den Processus mastoideus bzw. Os temporale aus der Innenrotation zu befreien. Da die Sakkotomie durch das Mastoid durchgeführt wurde, werden hier Narbenspannungen gelöst, sowie der Strain in die craniale Dura im Bereich des Op.-Gebietes u. a. über Ohrzug und Takten der Temporalen Rotation. Geringere ossäre Spannung im Os frontale wird zum Release gebracht und alle Membranen und Diaphragmen - soweit möglich - balanciert. Duraschaukel zwischen Cranium und Sakrum schließen diese Behandlung ab.
5. Übungen zur muskulären Stabilisierung der HWS aus neutraler Position für die Wirbelsäule in Rückenlage wurden dem Patienten vermittelt sowie Hinweise zur Statikverbesserung.

   Übungen zur Vestibulo-oculomotorischen Bahnung im Sitzen im Sinne der Kopfbewegung unter Augenkontrolle.

Danksagung

Bedankt von Herzen seien folgende hilfreiche Menschen, die mich auf dem Weg zu dieser Arbeit begleitet haben:

Herr Dr. Dirk Luthin, Osteopath BAO und Herr Dr. Horst-Peter Schwerdtner D.O.M.R.O.
Herzlichen Dank für die Begleitung als Tutoren.

Frau Professor Beckmann danke ich für die anregenden Gespräche, das Methodikskript und die Begutachtung des Abstrakts.

Dem Lektorat danke ich für die Durchsicht des Skripts.

Herrn Till Brühne danke ich für die Behebung technischer Schwierigkeiten am Computer.

Meinem Ehemann Cornelis van der Hout danke ich für seine Geduld und Rücksichtnahme während der Zeit der Studie sowie für die angefertigten Abbildungen.